

Separatdruck aus SWISS VET 3 (1986) Nr. 12, 7–12

SWISS VET

Schweizerische Zeitschrift für Veterinärmedizin
Revue suisse de médecine vétérinaire
Rivista svizzera di medicina veterinaria
Swiss Review for Veterinary Medicine
Revista suiza de medicina veterinaria

Ultraschall in der Tiermedizin — Echographie chez les animaux

**Gutbesuchte Fortbildungstage in Hagenwil und
Avenches — Cours d'introduction à Hagenwil
et Avenches**

Fortbildungstagung «Ultraschall in der Tiermedizin» (Patronat: Schweizerische Vereinigung für Pferdemedizin), Schloss Hagenwil/Tierklinik Muolen, 23. September 1986
Cours d'introduction «Echographie chez les animaux» (Patronage: Association suisse pour la médecine équine), Avenches, Hôtel de Ville/Haras Fédéral, 24 septembre 1986

Ultraschall in der Tiermedizin — Echographie chez les animaux

Gutbesuchte Fortbildungstage in Hagenwil und Avenches — Cours d'introduction à Hagenwil et Avenches

Einführung

Dr. med. vet. H. P. Meier, Muolen

Die Ultraschalldiagnostik (Echographie, Sonographie) ist in der Humanmedizin seit rund 25 Jahren im Einsatz. Sie hat sich dort nicht nur bewährt, sondern findet dank moderner Technologien immer stärkere Verbreitung und weitere Anwendungsgebiete. In der Veterinärmedizin ist die Echographie seit etwa sechs Jahren im Einsatz, wobei sie hier vor allem in der Grosstiergynäkologie Anwendung fand. Es zeichnet sich aber ab, dass sich auch in anderen Sparten schon in naher Zukunft viele weitere Anwendungsgebiete (Gynäkologie Kleintiere, innere Medizin, Chirurgie/Orthopädie) ergeben werden. Bei der Echographie handelt es sich — wie es schon der Name sagt — um ein bildgebendes Untersuchungsverfahren. Sie ermöglicht es, anatomische Strukturen und physiologische Vorgänge im Innern eines Körpers visuell wahrzunehmen und überdies auch zu dokumentieren. Dies ergänzt bisherige Untersuchungsverfahren in sehr wertvoller Art und Weise und verbessert die diagnostischen Möglichkeiten beträchtlich. Dafür sind wir sehr dankbar, da die Diagnostik ja zu den wichtigsten und schwierigsten Aufgaben des praktizierenden beziehungsweise kurativ tätigen Tierarztes gehört. Diese ist geradezu die Grundlage seines Tuns und entscheidet weitgehend über den Erfolg seiner Bemühungen. Dementsprechend ist jedes Hilfsmittel willkommen, das über so viele

Die Ultraschalldiagnostik hält Einzug in der Tiermedizin. Im Schloss Hagenwil und im Eidgenössischen Gestüt in Avenches wurden am 23. und 24. September 1986 unter dem Patronat der Schweizerischen Vereinigung für Pferdemedizin hochinteressante Informationen zu diesem Thema vermittelt. Schwerpunkt bei den Vorträgen und praktischen Demonstrationen war diesmal die Trächtigkeitsdiagnose bei der Stute. Für nächstes Jahr sind bereits Fortsetzungskurse geplant, bei denen auch die Untersuchung von Sehnen und Gelenken und die Kleintierdiagnostik (Abdomen, Leber, Herz) zum Zuge kommen. Im folgenden veröffentlichen wir die Abstracts der gehaltenen Vorträge sowie ein Literaturverzeichnis, das den hohen Standard der Ultraschalldiagnostik in der Tiermedizin dokumentiert.



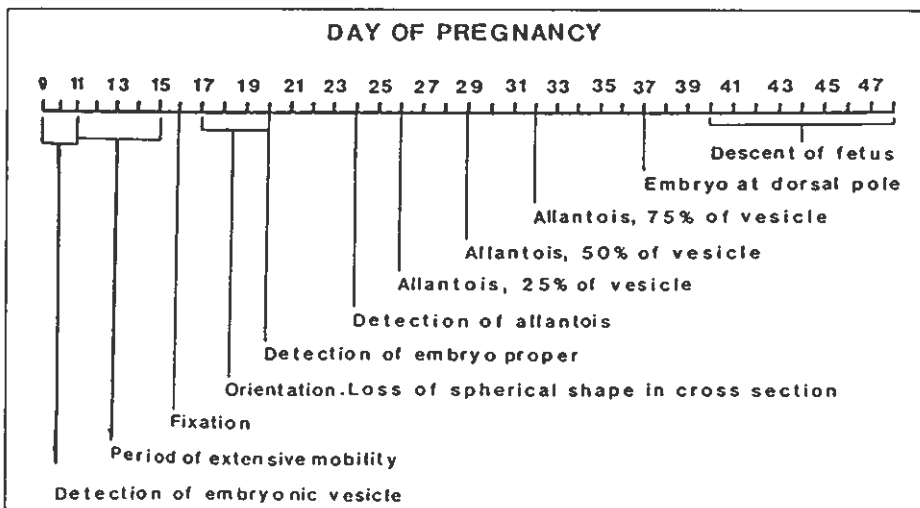
(Foto SWISS VET)

Fortbildungstag Ultraschall in der Tiermedizin am 23. September 1986 in Schloss Hagenwil und der Tierklinik Muolen: Die praktischen Übungen wurden in der Tierklinik Muolen (Bild) durchgeführt, nachdem die theoretischen Grundlagen zuvor im Wasserschloss Hagenwil vermittelt worden waren.

early conceptus from endometrial cysts. The embryo itself becomes visible after D21. The heart-beat of the embryo can be recognized (with a 5 MHz transducer) after D24. The growth of the allantois causes the embryo «to move» towards the middle of the conceptual swelling. The gradual regression of the yolk-sac results into a further «migration» of the embryo versus the mesometrial side of the horn («dorsal pole»). By formation of the umbilical cord the foetus «returns» to its former antimesometrial position after D40 (descent of the foetus). The most important events of these early stages of pregnancy can be summarized as follows (after Ginther, 1986):

spots in the middle of sections through the uterine horns. These spots are in fact sections through the fluid-filled trophoblast. The embryo itself can be first seen (with 5 MHz) after D28, with the heart-beat indicating its viability. The amniotic membrane can be recognized after D35: at this stage it still closely surrounds the embryo. The ovaries have to be manipulated with the same hand which holds the transducer. Therefore in some animals transvaginal scanning enables a more accurate ultrasound investigation of the ovaries. In that case the ovaries can be manipulated through the rectal wall and placed against the vagina wall. Like in the mare follicles are visualized as

trächtigkeit unerwünscht) stellen an den praktizierenden Tierarzt grosse Anforderungen. Für diesen sind Verbesserungen seiner diagnostischen Möglichkeiten von vorrangiger Bedeutung. Die Ultraschall-diagnostik kommt diesem Bedürfnis in hervorragender Weise entgegen, indem die Untersuchung der Ovarien und des Uterus mit einem nichtinvasiven bildgebenden System ermöglicht wird. Die Untersuchung erfolgt vorteilhafterweise mit einer 5-MHz-Sonde. Diese wird in das gründlich geräumte Rektum der Stute eingeführt, welche so vorbereitet ist, dass für Tierarzt, Hilfspersonal und Pferd eine möglichst geringe Verletzungsgefahr besteht. Die Untersuchung auf Trächtigkeit ist in einem sehr frühen Stadium möglich (16 Tage post ovulationem [p. o.]), praktisch in jedem Fall vor Auftreten einer allfälligen weiteren Rössigkeit. Insbesondere kann zu diesem Zeitpunkt auch eine Zwillingsträchtigkeit ausgemacht werden, was die Elimination der zweiten Fruchtblase (Zerquetschen) vor der Fixation (rund 17 Tage p. o.) ermöglicht. Es wird empfohlen, jede Trächtigkeit Verlaufskontrollen zu unterziehen. In Anbetracht der Möglichkeit eines embryonalen Frühfötus (10% der Graviditäten bis zum 45. Tag) bedeutet dies eine weitere Untersuchung vor Ausbildung der CG-produzierenden Endometriumskrater und eine Kontrolle der Lebenstätigkeit (fetale Bewegungen, Herzaktivität) nach zwei Zyklen (42 Tage). Die Untersuchung der Ovarien erlaubt die Überprüfung der Entwicklung von Follikeln (Reifung, Ovulation, Atresie), das Erkennen von Corpora haemorrhagica und lutea sowie pathologischen Veränderungen (Tumoren, Abszesse). Auch der nichtgravid Uterus kann mit der Sonographie gewinnbringend untersucht werden. Einerseits kann der Grad der Involution überprüft werden, andererseits kann das Vorhandensein von Endometriumszysten und von pathologischem Inhalt (Pyometra, Fetusteile) sichtbar gemacht werden. Selbstverständlich kann auch kontrolliert werden, ob eine Bedeckung erfolgreich verlief beziehungsweise ob im Uterus Ejakulat auffindig gemacht werden kann. Neben dem offensichtlich hohen Wert der Echographie als gynäkologische Untersuchungsmethode bei der Stute ist auch die Möglichkeit sehr zu schätzen, Befunde mittels Polaroidfotos und Videofilmen zu dokumentieren.



The ovarian structures also have a typical echographic appearance: follicles are visualized as round dark spots. In fact only the fluid-filled follicular cavity is depicted. Growth and regression of follicles can be followed by measuring diameters of these cavities. Corpora lutea show a much more variable echographic picture: about 50% of them have a more or less uniform echogenicity throughout the period that they are visible. The others have a central (blood-filled = dark) cavity, with fibrine-like material within the bloodclot showing an echogenic network. The echogenicity of the corpus luteum then increases with the age by luteinization of its wall. The corpus luteum is always distinguished from ovarian stroma by its defined border. In the cow ultrasound scanning of the uterus and ovaries is hampered by the way they are suspended within the abdomen. Retraction of the uterus into the direction of the pelvic cavity is sometimes necessary to visualize the more cranial parts of the horn. Because of the longitudinal shape of the early conceptus and its location within the entire length of the curved uterine horn, an early pregnancy first appears (around D21) as several small, irregularly formed black

round black spots but their size (especially the size of the preovulatory ones) are of course much smaller. The young corpus luteum is first seen only after D2-3. Its echogenicity gradually increases during dioestrus: sometimes a thin white line can be recognized in the middle. In less than 15% of the cases, corpora lutea develop with a small central-cavity: these cystic (= wrong name) corpora lutea have been shown to be accompanied by normal peripheral plasma progesterone levels.

Anwendungsmöglichkeiten der Ultraschalldiagnostik bei Stuten: Trächtigkeit, Ovar, Uterus

Dr. med. vet. H. P. Meier, Tierklinik Muolen

Sowohl die Fortpflanzungsphysiologie (lange Trächtigkeitsdauer, häufiger embryonaler Frühfötus, Ausbildung von Chorion-Gonadotropin-produzierenden [CG] Endometriumskratern) wie auch die Haltung und das Management unserer Pferde (unprofessionell, Decksaison nicht der physiologischen Fortpflanzungsperiode entsprechend, Zwillings-

Application pratique en gynécologie équine

F. Barrelet, Klinik für Nutztiere und Pferde, Université de Berne

L'échographie est une nouvelle technique



(Foto SWISS VET)

Muolen: Die gynäkologische Untersuchung mittels Ultraschall bei der Stute wurde durch Dres. M. Taverne (Utrecht) und H. P. Meier (Muolen) erläutert.

Vorteile verfügt wie die Ultraschalldiagnostik. Bei ihr handelt es sich ja um das billigste bildgebende Untersuchungsverfahren, sie ist überdies unschädlich und ist auch nicht ortsgebunden. Die Echographie ist ein sehr nützliches Hilfsmittel, deren Dienste man in Anbetracht ihres bewährten Einsatzes getrost beanspruchen kann. Es geht deshalb einzig nur noch darum, dieses Untersuchungsverfahren näher kennenzulernen.

Dank H. Smole und P. Schön der Firma mim medical instrument marketing ag in Diessenhofen* kann diesem Wunsch nun nachgelebt werden. Sie hatten die Idee, eine Tagung zu organisieren, bei welcher die Möglichkeiten der Ultraschalldiagnostik in der Tiermedizin dargestellt werden. Es ist einzig ihrer Initiative zu verdanken, dass diese Idee in die Tat umgesetzt wurde. Sie scheuten auch keine Anstrengungen, um mit Dr. Marcel Taverne, Fortpflanzungsphysiologe an der Universität Utrecht, einen Fachmann besonderen Kalibers als Hauptreferenten für die Vorträge und Demonstrationen zu gewinnen. Es soll vor allem vom Einsatz der Echographie in der Gynäkologie gesprochen werden. Dies vor allem deshalb, weil auf diesem Gebiet bisher am meisten gearbeitet wurde und weil auch bei uns bis jetzt die US-Diagnostik vor allem in der Gestütspraxis eingesetzt wurde. Dies führte darüber hinaus auch dazu, dass die Schweizerische Vereinigung für Pferdemedizin (SVPM) das Patronat über die beiden Fortbildungstage in Hagenwil und Avenches übernahm.

H. Smole und P. Schön der Firma mim möchte ich bestens danken für ihre Bemühungen bei der Organisation dieses Kurses. Dr. M. Taverne sei herzlich da-

für gedankt, dass er sich bereit erklärt hat, uns in dieses faszinierende Gebiet einzuführen.

Compte-rendu du cours d'introduction à l'échographie chez les animaux du mercredi 24 septembre 1986 à Avenches

S. Montavon, médecin-vétérinaire, Haras fédéral, Avenches

Le vif intérêt suscité par ce cours d'introduction nous a fourni la preuve, qu'il correspondait à un besoin réel. En effet, une cinquantaine de vétérinaires, praticiens de petits et gros animaux se sont rendus le matin du 24 septembre à l'Hôtel de Ville d'Avenches pour prendre part à la partie théorique de ce cours. Après une introduction du Directeur du Haras fédéral, le Dr méd.-vét. P.-A. Poncet, le Dr Marcel Taverne de l'université vétérinaire d'Utrecht (Pays-Bas) nous a expliqué dans un premier temps les bases de l'échographie, son histoire, les principes physiques de l'ultra-son, les difficultés d'interprétation et ses applications possibles. Dans un deuxième temps, il nous démontra l'examen échographique de l'utérus et des ovaires chez la jument et la vache, en nous expliquant les différences morphologiques entre les deux espèces, le diagnostic précoce de gestation et les croissances folliculaires. Puis un aperçu des possibilités d'utilisation chez la brebis et la chienne nous a été donné.

Frédéric Barrelet, médecin-vétérinaire, pourvu de l'expérience d'une saison de

* mim — medical instrument marketing ag, Postfach, CH-8253 Diessenhofen

monte au Haras fédéral nous expliqua dans le détail l'examen échographique complet depuis le maniement de la sonde jusqu'à l'interprétation des diverses images rassemblées dans une riche collection de diapositives très intéressantes.

L'après-midi, dans la salle de gynécologie de la clinique du Haras fédéral, des démonstrations pratiques de l'échographie chez la vache, la jument, la brebis et la chienne ont eues lieu. L'auditoire pouvait suivre les investigations des praticiens à l'aide de moniteurs de télévision placés à divers endroits.

Cette journée permit à un bon nombre de confrères de se rendre compte que l'échographie venait en aide au vétérinaire gynécologue, mais qu'en aucun cas elle ne pouvait remplacer un examen traditionnel et que seul une riche expérience pouvait autoriser des diagnostics fiables.

Les praticiens pour petits animaux sauront à l'avenir également utiliser les qualités de l'échographie dans d'autre domaine que celui de la gynécologie, comme celui de la cardiologie (détection de vices cardiaques) ou dans la pathologie du système génital mâle (détection de carcinome de la prostate chez le chien).


Les praticiens exerçant leurs activités principalement en clientèle bovine ont constaté que l'examen échographique était plus difficile chez la vache que chez la jument, car chez cette dernière le système génital est suspendu dans l'abdomen et se prête donc mieux à l'examen par ultra-sons. Le Dr M. Taverne, à ce sujet releva très justement que Dieu avait créé la jument pour l'échographie!

En conclusion, une journée forte intéressante, bien organisée et riche d'enseignements.

Echographic examination of the uterus and ovaries in mares and cows

Dr. M. Taverne, Utrecht

The topographical position of the uterus and ovaries within the abdominal cavity of the mare makes it quite easy to investigate these structures by transrectal ultrasound scanning. By sweeping the transducer from the left to the right, and back, over the uterus, the horns are usually cross-sectioned while the uterine body and the cervix appear as longitudinal sections. The ultrasonic appearance of the uterus clearly changes during the cycle, with much more pronounced endometrial foldings during oestrus. The early conceptus can be visualized from D10 and appears as a dark (= fluid-filled) round structure (the yolk-sac). Its relative fast growth before D18 is an important characteristic to differentiate an



(Foto SWISS VET)

Das Eidgenössische Gestüt in Avenches war am 24. September 1986 Schauplatz des zweiten Teils des «Fortbildungstags Ultraschall in der Tiermedizin».

dans la gynécologie équine qui est en même temps non-invasive et inoffensive pour les tissus biologiques. Elle ne remplace pas l'examen gynécologique complet. Elle aide à confirmer le diagnostic posé. De bonnes connaissances en physiologie et pathologie de la gynécologie équine forment la base de l'échographie. Les buts formulés au début de la saison de monte 1986 au Haras Fédéral ont été d'utiliser l'échographie pour:

- Confirmer la gestation le plus tôt possible;
- Diagnostiquer des jumeaux le plus tôt possible;
- De trouver le programme le plus efficace pour surveiller la gestation des juments privées visitant le Haras Fédéral;
- De surveiller de façon intensive les 40 premiers jours de gestation des juments du Haras Fédéral;
- D'identifier la pathologie utérine et ovarienne à l'aide de cette technique.

Le Haras Fédéral dispose d'un appareil d'échographie équipé d'une sonde à 3,5 Mhz.

Le programme A établi pour les juments appartenant au Haras Fédéral fut le suivant:

- Premier contrôle avant la saillie pour localiser et protocoler des cystes endométriques;
- Deuxième contrôle à 14 jours post ovulationem (p. o.);
- Troisième contrôle à 25 jours p. o.;
- Quatrième contrôle entre 30 et 40 jours p. o.

Des contrôles supplémentaires selon les cas.

Le programme B établi pour les juments privées fut le suivant:

- Premier contrôle à 18 jours p. c.;
- Deuxième contrôle conseillé après le 25ème jour p. c.

Des contrôles supplémentaires selon les cas.

Les avantages du programme A ont été mis en évidence dans le cas où des cystes endométriques compliquaient le diagnostic de gestation. L'échographie offre au gynécologue équin la possibilité de poser le diagnostic de gestation avant 20 jours p. c., de visualiser des jumeaux, de suivre en détail la phase avant la nidation et lui permet d'observer des modifications utérines et ovariennes. La technique permet d'observer l'ovulation et l'établissement du corps haemorrhagique et luteal. Pour l'éleveur et l'étaalonier ses avantages se traduisent en meilleur efficacité dans le management de la jument et de l'étaalon.

Pregnancy diagnosis in cows with linear-array real-time ultrasound scanning: a preliminary note

Dr. M. A. M. Taverne et al., Utrecht

Pregnancy diagnoses were performed under farm conditions in 201 cows (Hungarian Red Pied and crossbreeds with Holstein) between 21 and 70 days after last insemination date, using a linear-array real-time ultrasound scanner with a 3.0 MHz rectal transducer. Identification of (a) sharply demarcated black area(s) and/or an embryo within the uterus were used as criteria for pregnancy. Pregnancy was confirmed by rectal examination at 6 and/or 8 weeks after AI. From the total number of correct positive diagnoses (n = 129), incorrect positive diagnoses (n = 3, made on days 36, 40 and 44 after AI), correct negative diagnoses (n = 62) and incorrect negative diagnoses (n = 7, made on days 25, 28, 28, 29, 30, 31, and 33 after AI), a sensitivity of 94,8%, a specificity of 95,3%, a positive predictive value of 97,7% and a negative predictive value of 89,8% were calculated. From these preliminary results it was concluded that real-time ultrasound scanning is a useful and reliable technique for early pregnancy diagnosis in cows. It is suggested that a combination of milk/plasma progesterone estimation between days 21 and 24 and real-time ultrasound scanning between days 25 and 45 would allow the confirmation and quantification of (late) embryonic mortality in the cow.

Accuracy of pregnancy diagnosis and prediction of foetal numbers in sheep with linear-array real-time ultrasound scanning

Dr. M. A. M. Taverne et al., Utrecht

Pregnancy diagnosis was carried out in sheep by means of transabdominal linear-array real-time ultrasound scanning. Animals were restrained standing, and the transducer was placed on the hairless area of the ventral abdominal wall just in front of the udder. Of a total of 818 tests, 724 were performed between days 29 and 89 of pregnancy, 598 animals subsequently lambed and 126 were non-lambing animals. Only 8 of these tests were wrong: 3 false positive and 5 false negative diagnoses. Sensitivity, specificity, positive- and negative predictive values for these tests were 99,2%, 97,6%, 99,5%, and 96% respectively. There was evidence to indicate that the three false positive tests were caused by foetal mortality or unobserved abortions that took place after testing. Only 2 of the 5 false negative tests were carried out after day 39 of gestation. Counting of foetal numbers (1, 2 or 3) was performed in only some animals (n = 210) between days 45 and 77 of gestation. Three groups of animals (A: 89 ewes; B: 27 PMSG-treated ewes; C: 94 ewes) were analyzed separately. Overall accuracy of all predictions was 83,1%, 37,0% and 78,7% for the 3 groups respectively. Animals in group B produced only 3 or more lambs. Sensitivity of the countings of singles, twins and triplets or more were 90,4%, 90,4% and 50% respectively for the animals from group A and 91,9%, 86% and 21,4% for the animals from group C. When only



(Foto SWISS VET)

Zwei Redner an der Veranstaltung in Avenches: F. Barrelet (links), Assistent an der Klinik für Nutztiere und Pferde in Bern, und Dr. M. Taverne (rechts), Ph. D., Universität Utrecht.

two categories (1 and > 2) were used these figures were 90.4% (1) and 94.1% (> 2) for animals from group A and 91.9% (1) and 89.5% (> 2) for animals from group C. It was concluded that linear-array real-time ultrasound scanning by the transabdominal route is a reliable method for (early) pregnancy diagnosis in sheep. In addition the technique enables a fairly accurate separation of ewes carrying a single lamb from as early as 40–70 days after mating.

Pregnancy diagnosis in the dog: a comparison between abdominal palpation and linear-array real-time echography

Dr. M. A. M. Taverne et al., Utrecht

This paper presents quantitative results of canine pregnancy diagnoses performed by abdominal palpation and/or linear-array real-time echography. Each animal was first palpated by an experienced clinician and then another investigator performed ultrasound scanning using a 3 MHz transducer. In other dogs echography was undertaken only when the result of abdominal palpation was negative or doubtful or when the owner requested ultrasound scanning. Using all tests performed between days 20 and 49 of pregnancy (day 0 = day of first mating or insemination), the results of abdominal palpation (n = 116) versus real-time scanning (n = 135) were: sensitivity: 89.0% v 92.9%; specificity: 93% v 96.0%; positive predictive value: 95.6% v 97.5%; negative predictive value: 83.3% v 88.9%. Results of ultrasound tests performed in 97 other dogs were: sensitivity: 92.4%; specificity: 97.7%; positive predictive value: 98.0% and negative predictive value: 91.4%. Almost identical figures were found when only the tests performed between days 25 and 35 of pregnancy were included. It was concluded that 1) real-time ultrasound scanning is an accurate method for discriminating between pregnant and non-pregnant bitches; 2) sensitivity and specificity of the abdominal palpation technique executed by an experienced clinician approach that of ultrasound scanning; 3) small litter size and lack of knowledge of conception date are the main sources of false negative diagnoses.

Literaturverzeichnis

Ultraschalldiagnostik in der Tiermedizin, Stand 22.9.1986

[1] Bioeffect Committee AM: Biological effects of ultra energy on living mammals; *Ultrasound in Med. Biol.* 2, 351 (1976)



(Foto SWISS VET)

Eidgenössisches Gestüt in Avenches: Einige Teilnehmer nutzten die Pause für eine kurze Diskussion.

- [2] E. Bell: Action of ultrasound on adult and embryonic organ systems; *Am. J. Phys. Med.* 37: 184–191, 1958
- [3] R. Powis: *Ultrasound physics for the fun of it*; Technicare Corp. Cleveland, Ohio, 1980
- [4] H. D. Rott: Sicherheitsaspekte der Ultraschalldiagnostik; *SWISS MED* 4 (1982) Nr. 6a, 11–15
- [5] H.-J. Zweifel: Technisch-physikalische Grundlagen der Ultraschalldiagnostik; *SWISS MED* 4 (1982) Nr. 6a, 25–39
- [6] S. Bondestam et al.: Real-time ultrasound pregnancy diagnosis in the bitch; *J. Small Anim. Pract.* 1983; 24: 145–51
- [7] M. A. Taverne et al.: Pregnancy diagnosis in the dog: a comparison between abdominal palpation and linear array real-time echography; *The Veterinary Quarterly* 1985; 7: 249–55
- [8] S. Chaffaux et al.: Evolution de l'image échographique du produit de conception chez la vache; *Bull. Acad. Vet. de France* 1982; 55: 213–21
- [9] R. A. Pierson et al.: Ultrasonography for the detection of pregnancy and study of embryonic development in heifers; *Theriogenology* 1984; 22: 225–33
- [10] J. J. Reeves et al.: Transrectal real-time ultrasound scanning of the cow reproductive tract; *Theriogenology* 1984; 21: 485–93
- [11] M. A. Taverne et al.: Pregnancy diagnosis in cows with linear-array real-time ultrasound scanning: a preliminary note; *The Veterinary Quarterly*, Vol. 7, No. 4, October 1985
- [12] F. S. Pipers: Applications of diagnostic ultrasound in veterinary medicine; *Equine Vet. J.* 14: 341–344, 1982
- [13] W. E. Allen: Use of an ultrasound scanning system to detect very early pregnancies in large animals; *Thoroughbred Breeders Association Newsletter* 1984
- [14] A. F. Fraser et al.: The comprehensive use of Doppler ultrasound in farm animal reproduction; *Vet. Rec.* 1970; 88: 202–5
- [15] M. A. Taverne: The use of linear-array real-time echography in veterinary obstetrics and gynaecology; *Tijdschr. Diergeneesk.* 1984; 109: 494–506
- [16] C. Adams-Brendemuehl: Ultrasonic Techniques to Assess the Equine Foetus in Utero; IV. International Symposium on Equine Reproduction, August 1986
- [17] W. E. Allen et al.: Serial investigation of early pregnancy in pony mares using real-time ultrasound scanning; *Equine Vet. J.* 16, 1984; 509–514
- [18] F. Chevalier et al.: Ultrasonic echography in the mare; *J. Reprod. Fert., Suppl.* 32 (1982), 423–430
- [19] O. J. Ginther: Reproductive biology of the mare, basic and applied aspects; *McNaughton and Gunn, Inc., Ann Arbor, Michigan* (1979)
- [20] O. J. Ginther: Fixation and orientation of the early equine conceptus; *Theriogenology* 19: 613–623, 1983
- [21] O. J. Ginther: New idea for twin elimination; *Equine Veterinary Data* 1984; Vol. 5, Nr. 20: 305–316
- [22] O. J. Ginther: Ultrasonic imaging and reproductive events in the mare; *Equiservices*, 4343 Garfoot Road, Cross Plains, WI 53528, USA
- [23] O. J. Ginther et al.: Twinning in mares: A survey of veterinarians and analysis of theriogenology records; *Theriogenology* 18: 333–347, 1982; 335–339, 1975
- [24] Michael L. Hauser et al.: Ultrasound examination of distal interphalangeal joint, navicular bursa, navicular bone and deep digital tendon; *Journal of equine veterinary science*, May/June 1982, 95–97
- [25] William E. Jones: Trends in equine practice – Diagnostic ultrasound; *Veterinary Medicine*, April 1984, page 523 ff
- [26] W. Kähn et al.: Die Ultraschalldiagnostik (Echographie) in der gynäkologischen

- Untersuchung der Stute; Tierärztl. Prax. 1984; 12: 203–210
- [27] *W. Leidl et al.*: Differentialdiagnostische Befunde bei der Frühträchtigkeitsuntersuchung von Stuten mit dem Ultraschallverfahren; Vlaams Diergeneeskundig Tijdschrift 1984; 53: 170–9
- [28] *T. V. Little et al.*: Ultrasonography of accessory sex glands in the stallion; IV. - International Symposium on Equine Reproduction, August 1986
- [29] *K. J. McDowell*: Effects of restricted embryo motility on maternal recognition; Equine Veterinary Data 1985; Vol. 6, Nr. 11: 165–171
- [30] *H. P. Meier et al.*: Zur Ultraschalldiagnostik bei der gynäkologischen Untersuchung von Stuten; SWISS VET 2 (1985) Nr. 11, 8–15
- [31] *Virginia Osborne*: A Photographic display of various anomalous and aberrant fluid-filled sacs which may occur within the reproductive system and which may confuse diagnostic procedures and the accuracy of ultrasonic echography in the determination of early pregnancy in the mare; IV. International Symposium on Equine Reproduction, August 1986
- [32] *J. O'Grady et al.*: In utero visualization of the fetal horse by ultrasonic scanning; Equine Pract. 3: 45–49, 1981
- [33] *E. Palmer et al.*: Use of ultrasonic echography in equine gynecology (a); Theriogenology, march 1980 vol. 13 no. 3, page 203 ff
- [34] *D. G. Penninck et al.*: Equine renal sonography: normal and abnormal; Veterinary Radiology, Vol. 27, Nr. 3, 1986, 81–84
- [35] *F. S. Pipers et al.*: Ultrasonography as an adjunct to pregnancy assessments in the mare; Javma, Vol. 184, No. 3, 1984, 328–334
- [36] *N. W. Rantanen et al.*: Ultrasonography as a diagnostic aid in pleural effusion in horses; Veterinary Radiology, Vol 22, No. 5, 1981
- [37] *N. W. Rantanen et al.*: Use of diagnostic ultrasound in limb disorders of horses; J. of Eq. Vet. Sci. Vol. 1, No. 2, 1982
- [38] *N. Rantanen*: Early pregnancy diagnosis in the mare using transrectal ultrasound scanning techniques: A preliminary report; Equine Vet. Sci. Jan/Feb: 27–29, 1982
- [39] *Monika Rogers et al.*: Evaluation of the extirpated equine eye using B-mode ultrasonography; Veterinary Radiology, Vol 27, Nr. 1, 1986, 24–29
- [40] *P. D. Rosedale et al.*: Equine stud farm medicine; Lea & Febiger, Philadelphia (1980)
- [41] *D. J. Simpson et al.*: Use of ultrasound echography for early diagnosis of single and twin pregnancy in the mare; J. Reprod. Fert. Suppl. 1982; 32: 431–9
- [42] *E. Grunert*: Die gynäkologische Untersuchung; in: Fertilitätsstörungen beim weiblichen Rind; Verlag Paul Parey, Berlin und Hamburg, 1982
- [43] *P. Humblot et al.*: Evaluation comparée des méthodes de diagnostic de gestation chez les bovines; Elevage et insemination 1984; 200: 3–18
- [44] *W. Kähn*: Zur Trächtigkeitsdiagnose beim Rind mittels Ultraschall; Tierärztl. Umschau 6/1985
- [45] *W. Kähn et al.*: Die Anwendung der Echographie zur Diagnose der Ovarfunktion beim Rind; Tierärztl. Umschau 1/1986
- [46] *R. A. Pierson et al.*: Ultrasonography of the bovine ovary; Theriogenology 1984; 21, (3): 495–504
- [47] *I. R. White et al.*: Real-time ultrasonic scanning in the diagnosis of pregnancy and the estimation of gestational age in cattle; The Veterinary Record 1985; 117: 5–8
- [48] *C. H. W. Bois de et al.*: Pregnancy diagnosis in sheep by means of two-dimensional ultrasound scanning; Vlaams Diergeneesk. Tijdschrift 1984; 53: 240–52
- [49] *D. G. Fowler et al.*: The identification of single and multiple bearing ewes by ultrasonic imaging; Animal Production in Australia 1980; 13: 492
- [50] *D. G. Fowler et al.*: The accuracy of ultrasonic imaging with real-time scanners in determining litter number in pregnant ewes; Animal Production in Australia 1982; 14: 636
- [51] *D. G. Fowler et al.*: Identifying litter size in pregnant ewes. Effects of number of foetuses, stage of gestation, operator and breed of ewe on accuracy of diagnosis; Livestock Production Science 1984; 11: 437–50
- [52] *I. L. Lindahl*: Pregnancy diagnosis in the ewe by intrarectal Doppler; J. Anim. Sci. 1971; 32: 922–4
- [53] *I. L. Lindahl*: Pregnancy diagnosis in ewes by ultrasonic scanning; J. Anim. Sci. 1976; 43: 1135–40
- [54] *J. R. Stouffer et al.*: Ultrasonic scanner for detection of single and multiple pregnancy in sheep; J. Anim. Sci. 1969; 29: 104
- [55] *J. R. Stouffer et al.*: Ewe pregnancy check with ultrasonic scanner and Doppler; J. Anim. Sci. 1969; 29: 103
- [56] *M. A. Taverne et al.*: Accuracy of pregnancy diagnosis and prediction of foetal numbers in sheep with linear-array real-time ultrasound scanning; The Veterinary Quarterly, Vol. 7, No. 4, October 1985
- [57] *I. R. White et al.*: Real-time ultrasonic scanning in the diagnosis of pregnancy and the determination of foetal numbers in sheep. Vet. Rec. 1984; 115: 140–3
- [58] *O. Botero et al.*: Diagnostic precoce de gestation par echographie d'ultrasons; Journ. Rech. Porcine en France 1984; 16: 181–8
- [59] *J. R. Diehl*: Pregnancy diagnostic methods for the sow; in: Current therapy in Theriogenology (D. A. Morrwo, ed.), Saunders, Philadelphia 1980; 1057–64
- [60] *G. W. Dyck*: Pregnancy diagnosis; in: Control of Pig Reproduction; D. J. A. Cole and G. R. Foxcroft, eds. Butterworths, London 1982; 293–307
- [61] *T. Inaba*: Ultrasonic scanning of the uterus of sows; J. Japan. Vet. Med. Assoc. 1983; 36: 714–6
- [62] *T. Inaba et al.*: Early pregnancy diagnosis in sows by ultrasonic linear-electronic scanning; Theriogenology 1983; 20: 97–101
- [63] *M. Irie et al.*: Diagnosis of pregnancy in pigs by real-time ultrasonic B-mode scanning; Jap. Zootechn. Sci. 1984; 55: 381–8
- [64] *M. A. Taverne et al.*: Pregnancy diagnosis in pigs: a field study comparing linear array real time ultrasound scanning and amplitude depth analysis; The Veterinary Quarterly, Vol. 7, No. 4, October 1985

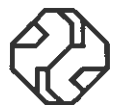mim

**Ihr zuverlässiger
Partner für
anspruchsvolle
medizinische Geräte**

medical instrument marketing ag
CH-8253 Diessenhofen, Tel. 053-77095

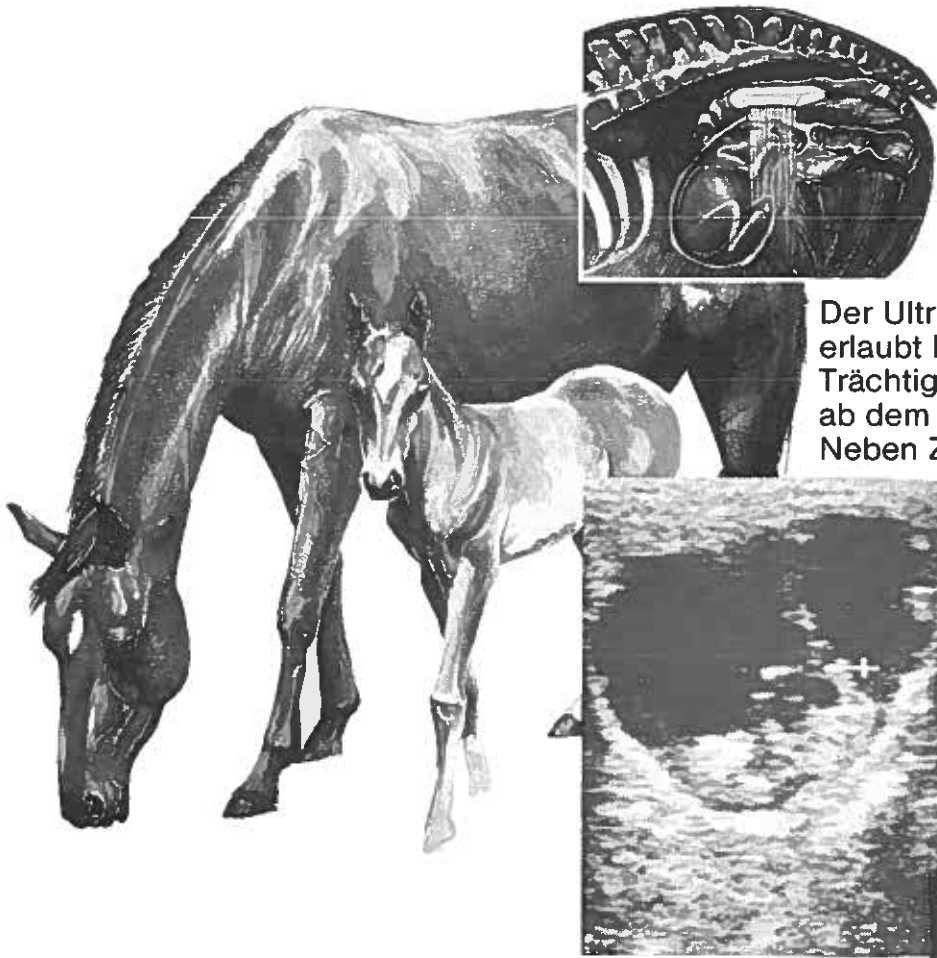

SCANNER 450V
Ultraschallscanner mit
5 MHz Rektalsonde.
Für die Trächtigkeits-
diagnose in der Pferde-,
Rinder- und Schafzucht.



Ein Produkt von
Pie Medical

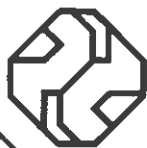Scanner 450 V: Ein guter Start in eine erfolgreiche Zuchtsaison.



Der Ultraschall-Scanner 450 V erlaubt bei Stuten eine Trächtigkeitskontrolle bereits ab dem 14. Tag.

Neben Zwillingsträchtigkeit und fötaler Reabsorption werden routinemässig auch Follikelwachstum und ovariale Pathologien untersucht. Ganz allgemein können mit der weit verbreiteten Ultraschallmethode, auf nicht invasive Weise, Gewebestrukturen sichtbar gemacht und in Bezug auf Lage, Grösse, Form und Dichte beurteilt werden.

Der Scanner 450 V wird in der Pferde-, Rinder- und Schafzucht verwendet. Es gibt noch viele weitere Möglichkeiten, die Ultraschall-Diagnostik in der Veterinärmedizin nutzbar zu machen.



Pie Medical

First in veterinary ultrasound

Hersteller/Fabricant:

PIE DATA MEDICAL BV
Philipsweg 1, 6227 AJ Maastricht,
The Netherlands, Tel. (043) 612121

Deutschland (Nord):

PIE DATA GmbH
Plaggenbahn 42,
4270 Dorsten 1,
Tel. 02362-3037

Deutschland (Süd):

PIE DATA GmbH
Münchenerfeld 15
6209 Hohenstein 2
Tel. 06120-5025

Schweiz/Suisse:

mim
medical instrument marketing ag
8253 Diessenhofen
Tel. 053-77095

Österreich:

mim
medical instrument marketing
10, Oktoberstraße 11
9500 Villach
Tel. 04242-24825

France:

LCM Equipment S.A.
98, rue d'épluches
95310 Saint-Ouen-L'Aumône
Tél. 1-30 30 38 38