Les ennuis dus au ferrage

Chuit Pierre
Médecin-vétérinaire
1297 Founex – Suisse
chuit@worldcom.ch

Résumé
L'auteur cite toutes les affections qui sont susceptibles de survenir sur un équidé ferré à chaud.
Il cite principalement la destruction de la ligne blanche, l'excès du râper, la fixation du fer par des clous trop tendus, le mauvais cheminement de ces derniers, des pinçons en excès ou trop frappés. Et par la suite toutes les pathologies que ces erreurs vont entraîner sur la boîte cornée.

Remarque liminaire concernant le tétanos

Lors de chaque affection du sabot, il est primordial de s'assurer du statut vaccinal face au tétanos ! Ceci par souci du bien-être de l'animal et de préserver notre assurance en responsabilité professionnelle.

Introduction

Tout au long de ma carrière, je me suis trouvé principalement confronté à des erreurs ou des accidents de ferrage plutôt qu'à des accidents de la boîte cornée. Que les femmes et les hommes qui exercent ce métier, ne se sentent pas injustement attaqués, parer un pied et fixer un fer est un art. Pour bien l'exercer, il faut de solides connaissances en anatomie, en physiologie et en biomécanique, de la technique, de l'observation, du goût et de l'expérience, beaucoup d'expérience. D'où l'adage, c'est en forgeant qu'on devient forgeron.
La ferrure un mal nécessaire, ce que réfute entre autres Hiltrud Strasser qui est convaincue que le cheval peut s'en passer.[1]
Mais il faut savoir raison garder, certains travaux, certaines disciplines équestres réclament une protection du sabot par souci d'une usure excessive, d'adhérence au terrain et pour aider le cheval lors de défauts d'aplomb ou de souci d'arthropathie par une ferrure kinésithérapique.
Bien que la ferrure se soit techniquement considérablement améliorée ces dernières années pour s'orienter vers une ferrure de plus en plus physiologique, il n'en reste pas moins que les affections provoquées par un fer mal broché, mal posé ou issus d'une prescription de ferrure ne convenant pas sont fréquentes.

PARAGE

Au fil des ans, il m'a été permis d'observer nombre de négligences et les plus étonnantes, les plus criantes ne sont de loin pas les pires. J'entends par là que l'excès de parage et de râpage est souvent plus nuisible qu'une botte oubliée et trop longue.

On retrouve le plus souvent une muraille négligée, abandonnée sur un animal lui-même abandonné. Peu sollicité, les erreurs d'aplomb qu'elle suscite ne seront pas aussi néfastes, pour autant que l'animal ne sera soumis qu'à peu d'exercice contraignant. En revanche une botte trop coupée, par excès de zèle ou pour retrouver une muraille saine pour pouvoir brocher ou un râpé excessif pour donner un bel aspect à la paroi, provoque une gêne voire une douleur immédiate. Les anciens qualifiaient ce parage de « *pied petit des marchands* ».

Si l'étude du pied montre bien combien il est important, vital de respecter les proportions des différentes couches de corne, l'expérience le martèle. Que ce soit le trop parer ou le trop râper, les deux sont nuisibles et conduisent inexorablement à des parois cassantes, dérobées après être passées par des stades inflammatoires et douloureux. L'amplitude du pas diminue, de même que son élasticité, si ce n'est pas une boiterie d'appui que l'on va engendrer.
Il faut respecter l'épaisseur de la paroi *(paries corneus)*, composée des couches externe[2] (le périople et son verni protecteur), la moyenne (la couche de protection) et l'interne (couche feuilletée ou kéraphylle). Diminuer son épaisseur en sa moitié inférieure pour éliminer les traces des anciens clous et autres accidents pariétaux est à éviter à tout prix. Tout comme il faut respecter l'épaisseur de la sole, *(solea)*. La sole s'épluche… ne pas l'affaiblir.
Il en va de même avec les barres *(pars inflexa),* la solidité des talons en dépend. La longueur des barres diminue avec l'application du fer. Le poulain naît avec des barres faisant le pourtour de la fourchette, avec l'âge, déjà vers un an déjà on mesure un léger retrait.

La fourchette *(Cuneus corneus)* riche en teneur d'eau (42%)[3] est plus souple. Elle est souvent fortement agressée par le contact des terrains et mutilée par le souci de la propreté. On ne doit que la toiletter et l'outil qu'il convient d'employer pour bien doser l'effet est la rénette ou le couteau anglais.

Une fois que le mal est fait, il ne nous est juste possible que d'attendre que la corne pousse ! Malheureusement, la corne ne pousse que lorsque le cheval marche à l'aise sur ses pieds, c'est ainsi que le mécanisme du sabot peut se faire et sans cette fonction de cœur périphérique, pas d'avalure ! Nous sommes en présence d'un cercle vicieux.
Inflammation – douleur – réduction du travail (au box) – diminution du mécanisme du sabot – qualité de corne dégradée, mince, cassante – râper pour rattraper la paroi, cacher les fissures pariétales – brocher plus haut – création de nouvelles zones inflammatoires plus haut sur la botte – et ainsi de suite. Le tout sanctionné par des inflammations du *podophylle pariétal* ou *chorion pariétal* qui dégénèrent en pododermites séreuses ou hémorragiques dans un premier temps. A la longue et au vu des répétitions, la formation de seimes ou de fourmilières est une suite attendue et logique.

Excepté l'attente que l'avalure refasse une botte, en un an, un an et demi, cela dépendra du travail quotidien offert au cheval, il existe des solutions transitoires que sont les résines qui permettent de recréer une paroi, mais qui le plus souvent « cachent la merde au chat » !

Pour faire pousser la corne, il faut que le cheval marche sur un bon sol 4 à 5 heures par jour, et ce libéré de toute douleur. L'accroissement de la botte de 1 à 2 cm par mois comme le décrivent Peuch et Lesbre[4] n'est vrai que si le cheval travaille. Rappelons que le temps de travail au 19ème siècle était, pour les chevaux, bien différent de celui de nos chevaux de sports, avec une exception toutefois pour les chevaux d'endurance…A l'entreprise des Omnibus de Paris en 1828, chaque cheval fait en moyenne 16 km par jour en quatre heures de service, la plus grande partie au trot. Ils tractent à deux ou trois un omnibus à étage de 1,7 tonne à vide qui peut transporter 28 personnes.
Il existe moult onguents plus merveilleux les uns que les autres, il existe également moult compléments alimentaires plus merveilleux les uns que les autres dont on vente vertus et qualités dans bon nombre de journaux et revues, rien ne remplacera le mouvement, le long travail qui actionne ce mécanisme du pied dont les prémices ont été mis en évidence par Reeve (1849) puis Trasbot (1889)[5].

AJUSTAGE À CHAUD

L'ajustage à chaud doit être bref !

« L'action de **faire porter le fer** a pour but de reconnaître si le fer a bien la tournure du pied, s'il est trop étroit ou trop large, s'il garnit convenablement, en supposant que la garniture ait été jugée nécessaire, s'il porte en plein sur la muraille, auquel cas son empreinte est régulière ; dans le cas contraire, on nivelle le bord plantaire du sabot avec le boutoir ou mieux la râpe ; on rectifie le fer de manière que son pourtour reflète fidèlement celui du pied et qu'il soit appliqué bien d'aplomb afin d'assurer l'intimité de son contact avec le bord plantaire du sabot. »
Extrait du Précis du pied du cheval et de sa ferrure de MM. Peuch et Lesbres[6]

Plus on brûle la corne, plus on la dessèche. Un fer de couleur brun foncé a une température qui avoisine les 600° C, lorsqu'il est rouge clair, jaune il atteint les 900 - 1000°C.
A cette température on dessèche tout spécialement la ligne blanche, cette couche lamellaire ou de réunion, qui a une forte teneur en eau, de l'ordre de 40%. Alors, même si Reynal et Delafond[7] ont montré par leur expérience que la corne était un mauvais conducteur en appliquant un fer à 600° durant 5 minutes, il n'en reste pas moins que la dessiccation de la couche de réunion rend possible la séparation entre la corne pariétale et solaire. Cela explique le pourquoi de cette ligne dite blanche qui est presque toujours noire.

La désagrégation de cette ligne blanche souvent nommée de nos jours la maladie de la ligne blanche « *white line disease* » qui a été décrite parmi les premiers par Johanne Hardy et Burney Chapman (1993) est à mon humble avis de plus de 40 ans d'observation le plus souvent une affection plutôt « mécanique et physique » due à la dessiccation de la corne de liaison. Déjà par le passé Ercolani (1889) avait trouvé un champignon, il l'avait appelé *l'Achorion keratophagus*[8]. A cet endroit, bon nombre de bactéries ou champignons peuvent se profiler.

Selle français désunion totale entre la muraille et de la corne de la sole.

Une année sépare ces 2 photos

SERRÉ PAR LES CLOUS

Les clous sont soit brochés trop haut, soit le clou a été trop tendu lors de la finition du rivet, soit le rivet a été encastré trop profondément dans la paroi.
Dans le premier cas, pour que le clou sorte plus haut, il a fallu longer de près la couche interne de la paroi à la limite du chorion pariétal ou du podophylle pariétal.
L'animal ressent la pression de ce clou sur le haut de sa trajectoire, là où les tissus sensitifs des lamelles dermiques du chorion pariétal sont abondamment présents.

		Brocher haut sur une paroi bien verticale et le 4ème clou en quartier médial, très haut, au rivet « descendu » à la tricoises. Donc rendant le clou tendu.

Le cheval présente alors une allure piquée sans amplitude, une boiterie discrète à légère peut se manifester.
L'examen à la pince à sonder peut déceler des zones plus sensibles que d'autres, l'augmentation de l'intensité du pouls des artères digitales propres palmaires, si elle n'est pas perçue lors de l'examen statique, le sera lors de l'examen dynamique. Le test de percussion au marteau peut permettre de déceler des zones de réaction à la douleur.
Enlever le ou les clous incriminés si cela est possible et rafraîchir le pied sous des emmaillotements d'eau blanche, un genre de BUROW (*Aluminii sulfas 5'000.0g, Plumbi acetas crudum 12'600.0g, Kali sulfas 2'400.0g*)[a] pour autant que l'on en trouve encore de l'acétate de plomb en vente, sinon employer une solution d'acéto-tartrate d'aluminium.
Mise sous anti-inflammatoires ou non, mais toujours avoir une vue précise sur l'avenir compétitif du cheval et bien ou choisir en fonction des limites de détection.
Si tous les clous sont suspectés, enlever le fer et emmaillotement.
Une fois la crise passée, enlever l'emmaillotement et ne ferrer qu'un deux jours après, une fois la corne bien sèche.
Reprendre un travail léger, éviter de créer « des mouvements de poivrier[b] » sur la boîte cornée, donc travail en lignes droites en évitant les séances de longes, de voltes et bien rafraîchir en douchant après le travail. Souvent le cheval est assez bien, bien que piqué au début du travail. Pour l'aider, des personnes bien attentionnées vont lui prodiguer des anti-inflammatoires, qui vont dissimuler le processus pathogène sans toutefois l'enrayer.

Etre toujours attentif à des complications, telles qu'abcès podal dans les semaines qui suivent, seimes ou fourmilières bien plus tard.

SOLE COMPRIMÉE

La sole comprimée par le fer dépend de deux facteurs, soit le fer présente une mauvaise ajusture sur sa face supérieure, respectivement un manque d'ajusture, soit lors du parer, la sole a été laissée trop forte sur son pourtour à l'approche de la ligne blanche.
Déferrer s'impose et reforger une ajusture sur la face supérieure des branches vers la rive interne. Parer la sole en pince à la jonction de la ligne blanche un peu plus, sans pour autant l'affaiblir.
Procéder éventuellement à des emmaillotements comme décrits ci-dessus.
Lors du ferrage, on peut adoucir l'appui par la pose d'une sole de cuir ou d'une autre matière, le choix est énorme ou carrément complémenté d'un coussinet plantaire.
Dans certains cas l'emploi d'une sole, voire d'une semelle semble mieux réussir que la pose d'un coussinet.
Lors de la pose des coussinets, la tolérance et le confort dépendent des qualités du silicone choisi, de son élasticité, de sa dureté à apprécier de cas en cas.
En hiver, ce genre d'affection est parfois lié à l'emploi des semelles « anti-sabots / Hufgrip », qui par leurs bourrelets, se durcissant avec des températures bien négatives, viennent compresser la sole juste en bordure de la ligne blanche. Ce même effet malencontreux peut se rencontrer lors de l'emploi de semelles amortissantes.

[a] Selon la maison Streuli Pharma
[b] Expression reprise de DELPERIER J.-B., Etude spéciale du sabot du cheval et des altérations unguéales. Asselin et Houzeau, librairie de la Société centrale de Médecine vétérinaire, Paris. (1898)

Compression de sole en pince – ferrure CYTEK (2003)	Compression de sole due à un pinçon trop frappé. On devine un début de fourmilière

COMPRESSION DE PINÇON

Le pinçon de pince peut parfois créer des pressions douloureuses, souvent il est trop encastré ou a été trop frappé. Des traces de pododermite sous la forme de décollement entre la corne pariétale et solaire sont très souvent observées, signes souvent précurseurs de fourmilière.
Les pinçons latéraux, s'ils n'occasionnent que rarement de pression douloureuse, en revanche en manque de garniture, vont contribuer à casser les parois. La corne passant par-dessus le pinçon.

PIQÛRE

L'accident dont on se rend compte immédiatement ! A moins que le patient ait été névrotomié ou sous l'effet d'un tord-nez.
Bien que l'accident soit rarement grave dans ses suites, il faut rappeler qu'en aucun cas un clou ne doit être planté dans la trajectoire de la broche retirée. Par prudence, un emmaillotement d'une solution de povidon iodé largement dilué une fois le fer fixé est une sage précaution, on le laisse une nuit.

Le cheval piqué ou serré par les clous, comprimé par une mauvaise ajusture, trop paré, porte son pied en avant et évite l'appui en talon. Il est sensible à la pince à sonder, parfois plus chaud, la présence d'un pouls digité plus frappé n'est pas toujours perçu à l'examen statique, vingt mètres de trot vont le réveiller.

ENCLOUURE

La faute est grave. L'homme de l'art ne s'est pas rendu compte que la trajectoire a traversé les lamelles dermales ou les a frôlées de très ou trop près. Il quitte le pont de forge boiteux ou très irrégulier.
Les symptômes sont classiques : pince à sonder qui marque sur le ou les clous, le frappement du marteau clou par clou précise le clou coupable, un pouls digité bien frappé ne se fait pas attendre.

En retirant le clou suspect, le pus noir s'écoule. Pronostic plutôt favorable	« Belle enclouure » 4mm en-dedans de la ligne blanche, pronostic quoad usum long..

Cependant pour les mêmes raisons que citées plus haut, le patient peut aussi ne rien manifester et quitter le pont de forge correctement et, s'il n'est pas trotté, personne ne remarquera l'accident.
C'est au travail que l'affection va se développer. Lors d'enclouure c'est quasiment immédiat, contrairement aux compressions de sole ou aux pieds serrés par les clous.
Par précaution le fer est enlevé et on emmaillote le pied pour 4 à 5 jours avec une solution de povidon iodé.
Lors du ferrage, on ne brochera pas dans la trajectoire du clou fautif, une sole ou une semelle de cuir peut le cas échéant amortir les chocs. Un coussinet plantaire est également possible.

Les affections qui s'en suivent…

PODODERMATIITIS SEROSA – PODODERMITE ASEPTIQUE

Inflammation du chorion de la sole et des papilles dermales ainsi que du chorion pariétal et des lamelles dermales, elle est accompagnée d'hyperthermie et d'exsudat séreux plus ou moins abondant. Elle peut être diffuse ou circonscrite. Le plus souvent ce sont les papilles dermales du tissu velouté qui sont concernées ainsi que les parties distales des lamelles dermales de la paroi.
Les causes sont les efforts inhabituels sur des sols durs "trot de boucher", telles que de longues marches mal préparées. Les contusions violentes sont aussi une cause.
Parmi les facteurs prédisposants, citons un excès de parage, un parage inadéquat, une mauvaise ajusture du fer, un brocher en musique, des clous trop tendus ou irrégulièrement tendus, trop de chaleur lors de l'ajustage du fer.
Toutes les formes pathologiques des boîtes cornées sont également un facteur prédisposant : encastelure, parois chevauchées et chevauchantes, pieds bots, pinçards, pieds de travers, pieds plats etc.
Une corne trop sèche, trop dure favorise cette pododermite aseptique.

Symptômes

Boiterie d'appui de degré variable plus marquée sur sol dur que tendre. La prise de pouls pour examiner sa qualité sur les artères digitales au boulet donne de bons signes, le pouls est bien marqué, bien sonné. Il augmente encore après l'effort.
La température de la surface de la paroi peut être plus élevée, faisons attention aux parois épaisses et sèches, aux cornes dures… Et ne pas oublier que l'appréciation de la température de la paroi reste très aléatoire.
L'examen à la pince à sonder est révélateur et précise les régions concernées ; la percussion au marteau également.
Une fois le fer enlevé, une mince couche de corne enlevée, on remarque souvent une sole vitreuse légèrement colorée par un exsudat translucide jaune. La corne peut paraître plus tendre.

Pronostic

Favorable pour une forme aiguë, tant que l'on n'est pas en présence de pieds pathologiques. Sinon on peut assister à une évolution en pododermite hémorragique, voire purulente.

Traitement

Au début douches fraîches plusieurs fois par jour, la mise à la rivière sont indiqués, emmaillotements froids.
Au bout de 2 jours, si les symptômes persistent on appliquera de la chaleur sous forme d'emmaillotements de Priessnitz[c] avec des astringents externes, comme cela a été écrit plus haut ou d'un antiseptique style povidon iodé ou tout simplement de l'eau, si on suspecte une infection.
Le principe est de ramollir les structures cornées pour diminuer la pression du podophylle coincé entre la rigide boîte cornée et les structures osseuses. Les cataplasmes chauds à la graine de lin ont un effet adoucissant, calmant et maturatif, idem pour les Animalintex®.
Une attention particulière sera apportée au ferrage. Des semelles, des soles, des coussinets plantaires peuvent être essayés. On évitera de trop tendre les clous.
Attention une ferrure qui convient bien à un cas risque de ne pas convenir à un autre !

[c] Vincenz Priessnitz, 4.10.1799 – 26.11.1851, médecin tchèque un des inventeurs de l'hydrothérapie

PODODERMATITIS HAEMORRHAGICA – LES BLEIMES

Contusions, pincements et autres inflammations du chorion pariétal et des lamelles dermales en région des talons. Elles peuvent être primaires ou secondaires. La plupart ont leurs sites en talons, sur les arcs-boutants, mais elles peuvent surgir au milieu du tissu velouté.
Elles sont fréquentes aux antérieurs, le plus souvent en talons internes, très rares aux postérieurs. On les rencontre dans toutes les formes pathologiques des boîtes cornées (encastelures, parois inégales, chevauchées, pieds plats, pieds larges, talons hauts, talons bas, talons fuyants.).
Les causes sont en premier lieu des suites de fautes de ferrage, tels que parer défectueux, trop parer les talons et toutes ferrures à éponges nourries, contournées et / ou trop minces.
Lors de pieds plats, les contusions traversent la sole et irritent le tissu velouté.

Symptômes

Boiterie de degrés variables, toujours d'appui, se renforçant parfois sur le cercle.
A l'examen du sabot, une fois déferré et paré, on peut observer des traces de sang dans les tubes cornés ou le long des lamelles, du rouge brun, la couleur peut s'assombrir et devenir carrément noire ou s'éclaircir et donner un aspect jaune vitreux lorsqu'elle est récente.
A l'examen statique, la palpation du pouls digital est souvent négative, souvent il faut un bref mouvement (un trot de 20 m sur sol dur) pour *réveiller* et percevoir le pouls !
La perception d'une différence de chaleur à travers la paroi est illusoire.
L'examen à la pince à sonder apporte un plus et surtout une localisation. Attention de répéter le test… d'exercer toujours une même pression et d'être un peu tolérant en talon interne, ce dernier étant souvent plus sensible. La percussion contre la paroi facilite parfois la localisation.

Bleime en talon médial et en pince

Pododermite hémorragique

Bleime « sèche » en talon médial

Pronostic

Le pronostic diverge selon les causes de la bleime et de sa gravité.
Dans nombre de cas, il faut s'attendre à une évolution en pododermite purulente superficielle, voire profonde (abcès podal). Souvent une bleime "sèche" peut cacher le départ d'une seime ou d'une fourmilière.

Traitement

Il consiste essentiellement en l'application d'une ferrure spéciale après avoir décelé l'origine. Les ferrures qui conviennent le mieux sont souvent celles qui laissent toute liberté au site « bleimeux ».
Les sifflets – espaces entre la face plantaire et la face supérieure du fer – s'écrasent vite ou alors les faire très généreusement.

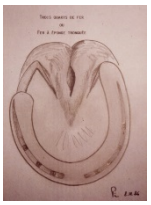

Lors de bleimes compliquées, fistuleuses on procédera à l'exérèse des tissus atteints, pouvant parfois aller jusqu'à l'avulsion partielle de la paroi.

Le traitement local sera dans le même ordre d'idée que pour les pododermites aseptiques.

Par voie parentérale ou orale on peut donner des anti-inflammatoires, lorsque la douleur est intense, sinon ils masquent la pathologie, rendent la recherche de points de douleur plus hasardeux.

Ne pas oublier qu'avec l'avalure - la croissance de la corne- souvent la zone lésée s'éloignera des tissus sensitifs.

PODODERMATITIS PURULENTA SUPERFICIALIS - L'ABCÈS PODAL

L'infection a pour siège la membrane kératogène.
La collection de pus se forme à l'endroit de l'infection et s'étend dans l'épiderme et les couches tendres de la corne et se diffuse en direction de tissus de moindre résistance.
Si l'abcès ne peut pas être débridé suffisamment tôt, il va s'étendre le long du bord solaire ou diffuser sous la fourchette où il va remonter le long de la paroi jusqu'au bord coronaire pour y percer. Belle expression des Anciens pour nommer l'apparition du pus en couronne : *souffler au poil*[9]. Très souvent c'est en région des glomes que les abcès percent entre le bourrelet principal et la corne de la gouttière cutigérale.

Les symptômes sont caractéristiques, mais il arrive que certains manquent à l'appel et rendent le diagnostic plus difficile.

Les signes de loin :

- Boiterie d'appui moyenne à forte, qui souvent apparaît instantanément, elle est plus accentuée sur sol dur que sur le tendre.
- Très souvent le patient pose la pince du sabot sur le sol et refuse l'appui des talons.
- Il arrive qu'il gratte de son pied affecté.
- Œdème sur le bas du membre, dans les cas qui ont duré…
- Ouverture de l'abcès au bord coronaire.

Les signes de plus près :

- La pulsation artérielle au niveau des artères digitales, juste en arrière du boulet est perçue. Parfois il faudra obliger le patient à faire quelques pas pour mieux la sentir, ce dans les cas peu déclarés.
- La température de la corne pariétale est plus élevée, attention selon l'épaisseur et la qualité de la corne de protection, ce critère peut induire en erreur.
- Douleur à la pince à sonder le pied, déclenchée à un endroit précis.
- Douleur au marteau à percussion. Tout comme l'examen à la pince à sonder, la percussion permet de localiser le site de l'infection.
- Douleur à la pression digitée sur les glomes et /ou dans le creux du paturon (parfois)

Les signes après avoir ôté le fer clou par clou :

(À l'aide d'une pince arrache clous Ste Croix)

- Un clou plus chaud et/ou humide.
- Un clou souillé de pus (vieux cas) ou de sang (cas très récent).
- Un jet de pus noir jaillissant du trou.

Les signes après avoir paré légèrement le bord plantaire, la sole et la fourchette :

- Des zones coloriées, du rouge hémoglobine au noir, se font remarquer le long de la muraille longeant la zone de corne lamellaire.

Diagnostic

Au début de l'infection, le diagnostic peut présenter quelques difficultés tant que l'abcès est en formation. D'où l'avantage d'être le seul homme de l'art dans l'écurie… Combien de fois le propriétaire impatient ira consulter ailleurs et le dernier praticien – grâce au temps – sera le bon Dieu. Dans le

livre de mes records, la sortie du pus tant attendue a mis cinq mois et en lieu et place de pus il est sorti une boule de 1 cm et ½ de diamètre formé de couches de pus jaune stratifié.
Il en va de même dans les commémoratifs, le client nous poussant à la faute en voulant à tout prix exclure un abcès podal. Pour lui un abcès ne peut survenir que presque immédiatement après le passage du maréchal-ferrant et le plus souvent le cheval doit « marquer », feinter dès le lendemain.

Ces abcès frais et « rapides » nous ne les voyons que rarement, suite de piqûre, c'est habituellement le maréchal qui est rappelé. En clientèle, sans avoir fait de statistiques, j'estime que les abcès qui nous sont présentés se déclarent entre 3 à 6 semaines dans la majorité des cas.

Si en creusant un peu avec la rénette, on ne « tombe » pas sur l'abcès, que votre canal suspect et coloré s'amenuise, voire disparaît, plutôt que mutiler un sabot, je préfère appliquer un bon vieux cataplasme à la graine de lin bien chaud, cataplasme à changer toutes les 24 heures. Rien de plus révélateur !

En aucun cas il ne faut s'obstiner à creuser et transformer la boîte cornée en fromage d'Emmental… Il n'y a aucune urgence sauf dans les pododermites purulentes profondes suite à un clou de rue ou un chicot comme le disait de SOLLEYSEL[10].

Pronostic

Dès que le pus se vide, les douleurs s'atténuent et disparaissent très rapidement, en l'espace de 12 à 24 heures. Des complications sont rares mais possibles, à la pododermite purulente superficielle peut suivre une forme profonde. Lors de gros abcès, de grosse cavité, il est possible de voir cette cavité se remplir d'une corne cicatricielle ou d'assister à la formation d'une fourmilière.

Traitement

Rappelons-le, ***il est primordial de s'assurer que le patient est correctement immunisé contre le tétanos***. Si l'emploi des anatoxines tétaniques était un réflexe par le passé, aujourd'hui face à une population de chevaux dûment vaccinés pour les courses ou les concours, on peut surseoir à l'emploi de sérum antitétanique, mais attention aux jeunes et aux chevaux de loisir, de randonnée ou d'ornement ! Premier réflexe : s'enquérir du statut vaccinal du cheval face au tétanos.

Débrider, drainer le site sans abîmer la paroi, nos amis maréchaux-ferrants nous remercieront de laisser une paroi saine. Pour cela on creuse à la rénette un petit trou en forme d'entonnoir le long de la zone lamellaire – ligne blanche en direction de la sole tout en longeant le tracé noirâtre.
Une fois le pus noir (si l'abcès est bien mûr), jaunâtre – brunâtre (s'il est plus frais) jaillissant du trou, pas la peine de trop ouvrir[11] contrairement à ce que prônait LEUTHOLD, qui à l'époque n'avait pas le bonheur de pouvoir travailler avec du povidon iodé. Par le passé on appliquait de la teinture d'iode (préparation fraîche) et on conseillait d'ouvrir plus largement, de nos jours avec les emmaillotements mouillés de povidon iodé il est permis de moins ouvrir. *Les brèches de dimensions excessives favorisent le prolapsus du pododerme enflammé et retarde la guérison* rappellent CADIOT et ALMY[12]. Ne mutilons pas trop la corne de sole qui peut poursuivre son action protectrice et éviter des prolapsus du tissu velouté.
Dans de tout vieux cas, le pus noir aura l'aspect d'une pâte. En parant la sole, il n'est pas rare que le maréchal-ferrant découvre des zones de pus noir sédimentées.

Je prépare l'emmaillotement de la manière suivante :

- Un pot de 1 à 2 litres d'eau froide ou tiède dans lequel j'ajoute environ 50 ml de povidon iodé solution.
- Un rouleau d'ouate hydrophile est immergé dans cette solution.
- Emmailloter le sabot selon les règles de l'art.

Cet emmaillotement, est à laisser 4 à 5 jours et généralement à ôter par le propriétaire, le patient reste au box un jour, puis il sera referré ou lâché au parc selon son travail.
Le propriétaire ou le garçon d'écurie ajoute cette solution de povidon iodé diluée 2 à 3 fois par jour, au pire l'eau fera l'affaire, l'important est que l'emmaillotement reste abondamment mouillé.

Dans un tel cas, je n'applique jamais d'antibiotiques, ni d'anti-inflammatoires. Douze heures plus tard généralement le patient *devrait* poser le pied normalement.

La ferrure sera adaptée en fonction de l'ouverture du trou que l'on aura dû faire et une semelle de cuir ou un peu plus de couverture sur une branche protégera le site.

PODODERMARTITIS PURULENTA PROFUNDA

Ce sont les stratum vasculosum et periostale de la membrane kératogène qui sont infectés. L'infection peut s'étendre au travers des coussinets plantaires et assez rapidement sur les fibro-cartilages, un peu moins vite à la surface de la phalange. Le tissu conjonctif sous-cutané atteint, le pus va s'extérioriser en perforant la peau en occasionnant souvent de graves dégâts : périchondrite phlegmoneuse ou phlegmon du coussinet plantaire pouvant aller jusqu'à l'arthrite du pied.

Symptômes

Tous les symptômes rencontrés pour la forme superficielle peuvent être présents à des degrés plus élevés.
Le pied est posé sur sa pointe ou l'appui est totalement supprimé. Le pied est souvent agité par des douleurs lancinantes.
En plus il faut compter sur une inflammation de la couronne trahissant un phlegmon, remontant jusqu'à mi-canon.
Le pus est crémeux et jaunâtre.
L'état général peut en pâtir, l'hyperthermie peut être présente.

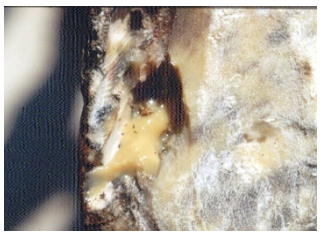

Pronostic

Pour autant que l'on arrive à débrider l'abcès rapidement le pronostic est assez favorable, en revanche plus on attend pour débrider ou tout simplement parce que l'on n'a pas de repère de forage, plus il faut s'attendre à des complications.

- Kéraphyllocèle fistuleux
- Javart cartilagineux
- Ulcère du sabot
- Nécrose du podophylle

Un pronostic plus sombre apparaît lors de décubitus, de septicémie et de pyohémie ou lorsque l'infection atteint l'aponévrose du tendon fléchisseur profond, la bourse podotrochléaire ou encore l'articulation II-III phalangienne.

Traitement

Un emmaillotement abondamment trempé dans une solution tiède de povidon iodé facilitera le débridement, le faire 12 à 24 heures avant l'opération.
Une fois débridé, on emmaillotera avec une solution de povidon iodé ou on fera des cataplasmes de graines de lin.
Si le patient souffre, on peut lui donner des anti-inflammatoires, la phénylbutazone reste à mes yeux mon favori si on a le droit d'en disposer[d], sinon on peut recourir au vedaprofen, à la flunixine ou au méloxicam.
Une antibiothérapie est vivement recommandée.

Remarque intermédiaire

Avant de conclure à des pathologies hautes et sophistiquées, avant de référer le cas à des cliniques spécialisées, avant de tirer moult clichés du pied, pensons toujours à une « banale » affection infectieuse dans la boîte cornée.

---

[d] La phénylbutazone est interdite à vie sur les équidés de rente ! Délais d'attente pour : flunixinin 15 jours, méloxicam 3 jours, vedaprofen 12 jours.

Combien de fois, après avoir tergiversé quelques jours sur l'opportunité de l'admission en clinique, n'a-t-on pas débridé l'abcès en ôtant le fer avant de faire un cliché ?
Ne nous laissons pas induire en erreur par des professionnels de l'équitation qui vous assureront que c'est une fracture, tant est que le cheval n'a plus posé le pied à la réception d'un saut ou en trébuchant lors d'une longe. Même si le client dirige votre regard sur une épaule ou une hanche, obstinément reprenez votre examen minutieux de la boîte cornée. Mieux vaut déférer un cheval pour rien que se ridiculiser avec un abcès podal.

PODODERMATITIS GANGRAENOSA - GANGRÈNE DU SABOT - AVULSION DU SABOT

Il s'agit d'une nécrose des différents tissus podophylleux.
Les causes sont des suites de fourbure, conséquences de névrotomie, conséquences de traitements caustiques (lors de crapaud), ligature, élastique oublié sur le paturon, gelures et brûlures et lors d'infections hypervirulentes.

Symptômes

Les signes sont semblables à ceux de l'abcès profond, typique est l'aspect jaunâtre – verdâtre que va prendre le podophylle une fois la corne enlevée.
Autres signes, le renflement de la couronne puis l'aspect mat du vernis de la paroi qui annonce l'avulsion immédiate. Et comme dernier signe un espace qui se forme entre la botte et bourrelet laissant suinter du « jus ».

Traitement

Surtout chirurgical, débrider généreusement tous les tissus nécrosés… et antibiothérapie.
Emmaillotements humides avec des antiseptiques (povidon iodé par exemple), cataplasmes des graines de lin, en alternance s'il le faut.

SEIME

Ce sont des fissures parallèles à la direction des tubes de corne, une rupture de cohésion entre les tubes cornés ; on peut les observer sur tout le contour de la muraille.
On peut les qualifier selon leurs emplacements, quarte si elles sont en quartiers, en pince ou en barre, on peut les classer selon leurs importances, incomplètes ou complètes, simples ou compliquées, superficielles ou profondes, rectilignes ou sinueuses, coronaires ou plantaires, etc.

Les causes sont nombreuses, qualité du bord coronaire, qualité de la corne, qualité des parois, qu'elles soient redressées ou évasées, l'encastelure, les parois chevauchées, les accidents du bord coronaire (atteinte encornée), lames de clous trop épaisses, irritations par les clous trop près des lamelles dermales, allures trop hautes sur des sols durs, etc.

Symptômes

Mis à part le côté esthétique la seime n'est pas une gêne majeure à la locomotion. Seules les seimes en pince peuvent occasionner une boiterie d'appui, les talons s'ouvrant à l'appui font que les lèvres de la seime peuvent pincer des lamelles dermales. Il arrive aussi que les seimes quartes fassent boiter si elles sont compliquées, infectées et profondes et mettent à nu les lamelles dermales.
Les seimes aux postérieurs seraient la cause du pas de coq ou du harper, du moins dans les écrits des anciens, personnellement je n'ai jamais fait l'association.

Traitement

Revoir le ferrage, les aplombs, puis selon les cas traiter localement la seime. Sur une seime compliquée et ouverte on commencera par un emmaillotement d'une solution de povidon iodé.

Parmi les traitements, citons :

- le barrage de la seime à ses 2 extrémités
- le laçage
- le masticage
- les rainures, les amincissements
- avulsion partielle de la paroi

Les plaquettes de Hartmann avec ses petites vis en bois dur. Ces plaquettes ont été largement copiées et réalisées avec des matériaux modernes, le choix est grand.
Les bandages compressifs sont aussi une aide.
Barrer et fixer la seime en pince par des clous dits à la Russe ou encore se servir des agrafes de Vachette. Vieux procédés recopiés.
A ceci un sifflet est de rigueur sous la projection de la seime, fer couvert.
Pour les seimes en pince profondes ajouter deux pinçons en quartiers pour empêcher le pincement des lamelles.
Si le choc avec le sol est une cause, une semelle ou une sole de cuir est indiquée.
En cas de boiterie, il faut préconiser l'avulsion partielle de la paroi.

Pour les seimes quartes, que l'on rencontre principalement aux membres antérieurs, la technique du barrage est difficile, attendu la minceur de la paroi, ceci étant également valable lors de l'emploi des agrafes.
Amincir la paroi, pratiquer une rainure transversale au-dessous et au-dessus de la seime. Ce qui est important dans la pratique de la rainure est de creuser jusqu'à ce que l'on soit une présence de corne saine, quitte à ouvrir jusqu'aux lamelles dermales. Dans ce cas un pansement compressif sera de rigueur pour un jour ou deux, puis favoriser les emmaillotements à base d'une solution de povidon iodé.

Aujourd'hui il y a de nombreuses plaques, résines, patch et consorts sur le marché, même des agrafes réglables. Tout est valable pour autant que la corne sous la projection de la seime soit en décompression, la solution étant une ferrure spéciale permettant la mise à nu de cette partie de corne.

Sur les seimes récalcitrantes, j'aime bien les débrider totalement et pratique une avulsion partielle de la paroi jusqu'à son origine et fais poser un fer adéquat. Avec les années je ne lace ni n'emploie de résines ou polymères pour maintenir les lèvres et recouvrir. On a ainsi un contrôle bien plus facile de l'évolution. Je crois que la ferrure qui permet la décompression est des plus importante. Je suis toujours étonné de constater comment les chevaux sont à l'aise sur une telle ferrure… Cette ferrure sera posée tant que la paroi n'atteindra pas le sol.

Lusitanien de 6 ans	Pose d'un fer supprimant tout l'appui sur la paroi, puis avulsion de la paroi	Etat 3 mois après, la ferrure spéciale laissée jusqu'à ce qui la paroi ait atteint le sol

8 jours après l'intervention le cheval est bougé au pas au minimum 2 heures par jour.

S'il y a boiterie après l'avulsion ou retour de la boiterie, des emmaillotements d'une solution de povidon iodé 2 à 3 jours feront l'affaire.

FRACTURE DE LA PAROI – AVALURE – "SEIME TRANVERSALE"

Il s'agit d'une rupture horizontale des tubes cornés sur la muraille, donc perpendiculaire aux tubes de corne. Cette fracture peut n'être qu'une fine fente ou prendre une grosseur de 2 cm environ.

L'origine est multiple, l'une des plus fréquente est celle provoquée par les abcès, puis loin derrière celle due aux accidents en couronne, l'atteinte encornée, qui meurtrissant plus ou moins le bourrelet coronaire et ses papilles dermales du chorion coronal va provoquer un défaut de fabrication de la paroi.
Ces fractures ne sont que rarement sources d'ennuis, si ce n'est une gêne passagère pour brocher, tant est que la corne nouvellement générée va faire disparaître ce défaut, sauf si, on est bien entendu, on est face à une atteinte encornée ayant modifié les bourrelets coronaire et périoplique et que les papilles dermales sont altérées et définitivement lésées.

DÉCOLLEMENT DE LA MURAILLE – PAROI DÉROBÉE

C'est une séparation entre la corne de la paroi et celle de la sole, suite à une destruction, désagrégation de la ligne blanche. Des brèches sont observées, le passage des anciens clous se devine à la frontière de la couche interne de la paroi et des lamelles kéraphylleuses.
L'origine est certes la faute à la ferrure !
Mauvais parage, excessif, une sole trop parée et donc moins solide, trop de chaleur lors du porter du fer, un râper de l'angle muraille bord plantaire excessif, brocher trop haut, brocher qui irrite le tissus podophylleux, et puis le dessèchement de la corne, les percussions répétées selon les terrains, une mauvaise ajusture du fer faisant que le bord plantaire subit des contraintes inadéquates qui vont tirailler paroi et sole, chez les chevaux aux talons bas le glissement des arcs-boutants en avant et leur aplatissement aura pour effet de contraindre les talons à s'écarter.

	Râper excessif et brocher en musique	Paroi dérobée

Pronostic

C'est le début de longues périodes d'ennuis et parfois prendre une décision énergique serait bienvenu.
Il s'agit d'un cercle vicieux… plus l'homme de l'art a de la peine à fixer son fer, plus il va en première intention brocher plus haut, plus il broche haut, plus les irritations des lames des clous ou la pression du rivet sur le voisinage des lamelles dermales du chorion pariétal vont se faire sentir avec pour conséquences des inflammations, des exsudations, des hémorragies circonscrites certes, mais qui vont affaiblir encore plus la muraille. Pour pallier à cet ennui et se souvenant du vieil adage de De Garsault : "un pinçon vaut deux clous", il va placer des pinçons en mamelles ou en quartiers. Le pinçon, comme suggéré par son nom, va pincer la muraille et un plus l'affaiblir. Ainsi on ne fait que "remonter" le problème, mais le même De Garsault ne disait-il pas que l'on ne doit pas brocher au-dessus du tiers inférieur de la botte ?
C'est là où j'en reviens au choix de la décision. De nos jours nous avons moult chaussures pour remplacer une ferrure traditionnelle fixée par des clous, alors faisons en bon usage, ou alors ordonner de mettre le cheval en prairie pour un ou deux ans, sans fer bien entendu. En règle générale les premiers 3 mois la paroi se dérobe et casse encore plus, puis vers 6 mois ça se calme, vers un an on remarque un pied refait mais fragile, vers 2 ans le pied a repris, dans la plupart des cas, sa forme originelle. On est toujours surpris par le développement des arcs-boutants qui revivent !

Traitement

Comme je l'ai dit ci-dessus, ne pas provoquer et agresser la muraille par des mesures de fixation qui ne font que blesser et diminuer le mécanisme du sabot. Faire en sorte que le cheval puisse retrouver le confort de marcher et qu'il ait la possibilité de faire des kilomètres au pas, une excellente allure pour stimuler le mécanisme du sabot.

Ferrure légère, solide, stable, si cela n'est pas possible se diriger vers les ferrures collées, parmi les plus célèbres et plus anciennes, citons : DALLMER (dès 1970), DALLRIC sa gamme américaine, MUSTAD et sa gamme easy glu, SOUNDHORSE TECHNOLIGIES avec sa gamme Sigafoos[e].
A nouveau tous les additifs à base de biotine ainsi que les onguents du sabot sont à conseiller, mais ne pas oublier les longues promenades…

FOURMILIÈRE - MURAILLE CREUSE – MALADIE DE LA LIGNE BLANCHE

Plus ou moins large décollement de la muraille en pince, en mamelle et quartiers. Exactement une désunion entre les lamelles du kéraphylle et les tubes cornés de la couche interne de paroi. Il est amusant de lire chez les anciens que la fourmilière était l'apanage des ânes et des mulets et relativement rare chez le cheval ! Dans mes années de pratique j'en ai pourtant rencontré bon nombre chez le cheval ! Pour moi il s'agit, mis à part les suites de fourbure, d'une pathologie propre aux chevaux ferrés.
Ce décollement provoque souvent une déformation de la muraille, peut-être plus visible si la fourmilière est en pince. La percussion donne un son plus clair.
La fourmilière ne fait que très rarement boiter surtout si elle n'a pas pour origine une fourbure chronique.
Une fois le pied levé et déferré on observe des zones noires le plus souvent composées de corne désagrégée en lieu et place de la ligne blanche (zona alba), rappelons que la ligne blanche représente la zone d'engrènement entre les lamelles du kéraphylle et les tubes cornés, l'accouplement podokéraphylleux selon Delpérier[13]. Il n'est pas toujours aisé de poser le diagnostic, souvent des bleimes hémorragiques devenues bien noires et étendues le long d'une paroi cache l'entrée de la cavité. Un examen radiologique avec une vue dans l'axe de la fourmilière peut ôter des doutes. La corne de paroi souvent mince risque de passer inaperçue au premier coup d'œil, un marqueur radio-opaque est de rigueur.

 Paroi dérobée fourmilière	Fourmilière mise à nu, puis ferrage et 3-4 heures de pas par jour monté	Le même sabot 24 mois après

Dans le traité de thérapeutique chirurgicale des animaux domestiques de MM Cadiot et Almy, Ercolani aurait rendu responsable de cette pathologie un champignon, l'Achorion ceratophagus, nommé aussi Oospora porrigis var. ceratophagus (Ercolani) Sacc. [14]
Par la suite l'expression "**White line disease**" est apparue vers 1990 avec les travaux de Ric Redden[15], Burney Chapman[16] qui reprend le terme qu'avait formulé Ercolani: *Onycomycose*. Tous ces nombreux travaux ont mis en exergue une flore impressionnante. Burney Chapman isole sur 25 chevaux 12 fois *Pseudallsheria bodyii* et 6 fois *Scopulariopsis* species. Janice H.Young[17] dans une étude qu'elle présenta du congrès de la WEVA en 1993 rapporte que les *Aspergillus* species sont les plus nombreux.

Ces découvertes ont permis aux laboratoires de justifier et de développer bon nombre de désinfectants antimycosiques et bactéricides pour les sabots. Tous les marchands de fers vantent leurs mérites.

Comme déjà relevé plus haut, plus j'observe de fourmilières plus je reste persuadé que cette pathologie est en grande partie le résultat de l'agression des clous. Les fourmilières que je rencontre sont la plupart situées en mamelles, en regard des rivets… Elle ne semble en effet que concerner les chevaux et poneys ferrés. A part cette origine, n'oublions pas les séquelles d'une fourbure.

[e] Eki Herrajes : http://www.eki.es

Traitement

Enlever toute la corne sous minée, ne laisser aucun recoin noirâtre, le moindre filament, le moindre point noir doit être éliminé, quitte à aller jusqu'aux lamelles dermiques et faire saigner ! Dans ce cas un emmaillotement imbibé d'une solution povidon iodée sera placé un ou deux jours. Par le passé je plaçais une suture au fil d'acier et posais un polymère acrylique, depuis bien des années je laisse à l'air la plupart du temps. Si le propriétaire est moins heureux par le manque d'esthétisme, je trouve qu'on y gagne en mesure de surveillance. En effet la protection acrylique ou résineuse masque la lésion, ce qui gêne une intervention rapide.
La pose du fer est souvent le plus compliqué à réaliser !
La ferrure doit avoir des branches bien couvertes, sa tenue peut être aidée par des pinçons latéraux (en mamelles, voire en quartiers).
Si toute la paroi en pince et mamelles a été enlevée, il est primordial que cette ferrure soit complétée d'une plaque métallique. Cette plaque aidera la sole à résister à la pression de la 3ème phalange de vouloir basculer.

Aujourd'hui avec les résines modernes on peut se passer de clous et une fois le sabot reconstitué soit mettre un fer ou en coller un.

La chose la plus importante pour faire pousser la corne, est le mouvement et c'est souvent sur ce point que l'on rencontre des difficultés avec l'entourage du patient. ***Le mouvement c'est 4 heures de pas par jour sur un sol plutôt dur***.
Les additifs alimentaires, biotine et autres contribuent certes aux résultats, de même que tous les onguents "miracles" pour faire pousser la corne, mais que cela n'encourage pas à ne plus faire des kilomètres avec le patient !
Attention aux personnes qui tournent autour du pied et qui nettoient la cavité et la rebouche de résine, de filasse de chanvre goudronnée ou non et qui font croire à une guérison prochaine. La cavité ne diminuera jamais mais s'entretiendra voire s'agrandira sous le regard émerveillé du propriétaire qui n'y verra que du feu !

Consentement éclairé

Avant d'entreprendre l'ablation de la corne sous minée, il est primordial de bien informer le propriétaire de la longue période de convalescence, douze mois pour le meilleur des cas, mais facilement deux ans dans le pire. Lors du changement de ferrure, la présence du vétérinaire est de bon aloi, en tous cas les premières fois.

Remarque

Un point qui pourrait susciter un litige est la présence éventuelle d'une fourmilière lors d'un examen de transaction. Doit-on systématiquement enlever les fers, même si le cheval n'est pas radiographié et encore ce ne serait valable que pour les antérieurs ? L'examen de la boîte cornée à l'aide du marteau à percussion me semble bien peu fiable. L'examen radiologique de tous les angles d'incidences possibles aux 4 sabots est lourd et peut être que le risque de passer à côté est possible. Idéalement serait de faire une clause de réserve lors de la transaction sur la présence éventuelle d'une fourmilière !

En conclusion…

Face à un cheval boiteux, il faut toujours se rappeler ce que disait Philippe Etienne Lafosse (1738-1820):
«***Pour un cheval qui boite de l'épaule ou de la hanche, il y en a cent qui boitent du pied*** »,
et Philibert Chabert (élève de Lafosse) de renchérir :
« ***Quand un cheval boite de l'épaule, cherchez dans le pied*** ».
Avec toutes ces années passées en clientèle équine, je ne peux qu'approuver ces boutades !

Bibliographie

[1] STRASSER H. Pferdehufe ganzheitlich behandeln. Editions Sonntag, Stuttgart, 2004 ;
[2] DENOIX J.-M. Le Doigt du Cheval atlas d'anatomie clinique et d'imagerie comparée. Mansons éditions diffusé par la Librairie du Point Vétérinaire, Maisons-Alfort, 2001 ; page 3.
[3] LEUTHOLD A. Cours magistral « Hufbeschlag » à la faculté de médecine vétérinaire de Berne, 1967
[4] PEUCH F, LESBRE X. Précis du pied du cheval et de sa ferrure. Asselin et Houzeau, librairie de la Société central de Médecine vétérinaire, Paris.1896 ;88.
[5] TASSET J, CARREL F. Traité de maréchalerie. 2ème édition Librairie J.B. Baillière & fils, Paris, 1926 ;82-97.
[6] PEUCH F, LESBRE X. Précis du pied du cheval et de sa ferrure. Asselin et Houzeau, librairie de la Société central de Médecine vétérinaire, Paris.1896 ;239.
[7] REY A. Traité de maréchalerie vétérinaire. Charles Savy éditeur, Lyon,1852 ;192-193
[8] CADIOT J-P, ALMY J. Traité de Thérapeutique Chirurgicale des Animaux Domestiques, tome 2, VIGOT frères, Paris 1924 ;949
[9] LA FOSSE : Guide du Maréchal, Paris, 1822 ;299.
[10] SOLLEYSEL J. Le Parfait Mareschal. Henry van Bulderen, La Haye, 1691; 167.
[11] LEUTHOLD A. Grundriss der Speziellen Chirurgie. Ernst REINHARDT, München/Basel,1952 ;264-268.
[12] CADIOT J-P, ALMY J. Traité de Thérapeutique Chirurgicale des Animaux Domestiques, tome 2, VIGOT frères, Paris 1924 ;984.
[13] DELPERIER J-B Etude spéciale du sabot du cheval et de ses altérations unguéales, Ed Asselin et Houzeau, Paris, 1898 ;176-186.
[14] SACCARDO P.A. Syllope Fungorum IV, 1886, page 15-16
[15] REDDEN R.F. White Line Disease, Equine Practice, 1990;12;6:14-16.
[16] CHAPMAN B. The outbreak of equine onychomycosis, Proceeding du congrès de médicine et chirurgie équine / Congrès de l'association mondiale des vétérinaires équins, Genève ;1993 : 42.
[17] YOUNG J.H. White line disease", Proceeding du congrès de médicine et chirurgie équine / Congrès de l'association mondiale des vétérinaires équins, Genève ;1993 : 69-71.