Röntgenbefunde bei der Kaufuntersuchung: In der Norm – signifikantes Risiko

Twydil Equine Veterinary Clinics am 20. März 2019

Dr. Jan Kümmerle
FTA f. Pferde, Dipl. ECVS, PhD

Prinzipien

- Allgemeines zur Beurteilung
  - Identifikation Patient/Datum/Bein
  - Röntgenbild bzgl. Technik und Projektion sachgerecht zu beurteilen?
  - Beurteilungsschema von Befunden:
    - Struktur
      - Verschattung
      - Röntgendichte
      - Homogenität
      - Abgrenzbarkeit
    - Kontur
    - Grösse
    - Lokalisation
    - Form und Anzahl

HL
erarchical-1stOrderPrediction

L
hinten
oom: 49% Angle: 0
t: 1/1
EGLossless:Non-hierarchical-1stOrderPrediction

- Allgemeines zur Beurteilung

GPM – FACHINFORMATION

Röntgen-Leitfaden (2018)

1.11	Krongelenk 90°	
1.11.a	Subluxation, deutlich (Brechung der Zehenachse im Krongelenk mit Vorwölbung der Trochleae des Fesselbeins nach dorsal)	
1.11.b	Randexostose (Osteophyt), Kronbein, dorso-proximal – geringgradig	
1.11.c	Randexostose (Osteophyt), Kronbein, dorso-proximal – mittelgradig	
1.11.d	Randexostose (Osteophyt), Kronbein, dorso-proximal – hochgradig	**Risiko**
1.11.e	Zubildung, periartikulär – glatt	
1.11.f	Zubildung, periartikulär – rau	
1.11.g	Isolierte Verschattung	

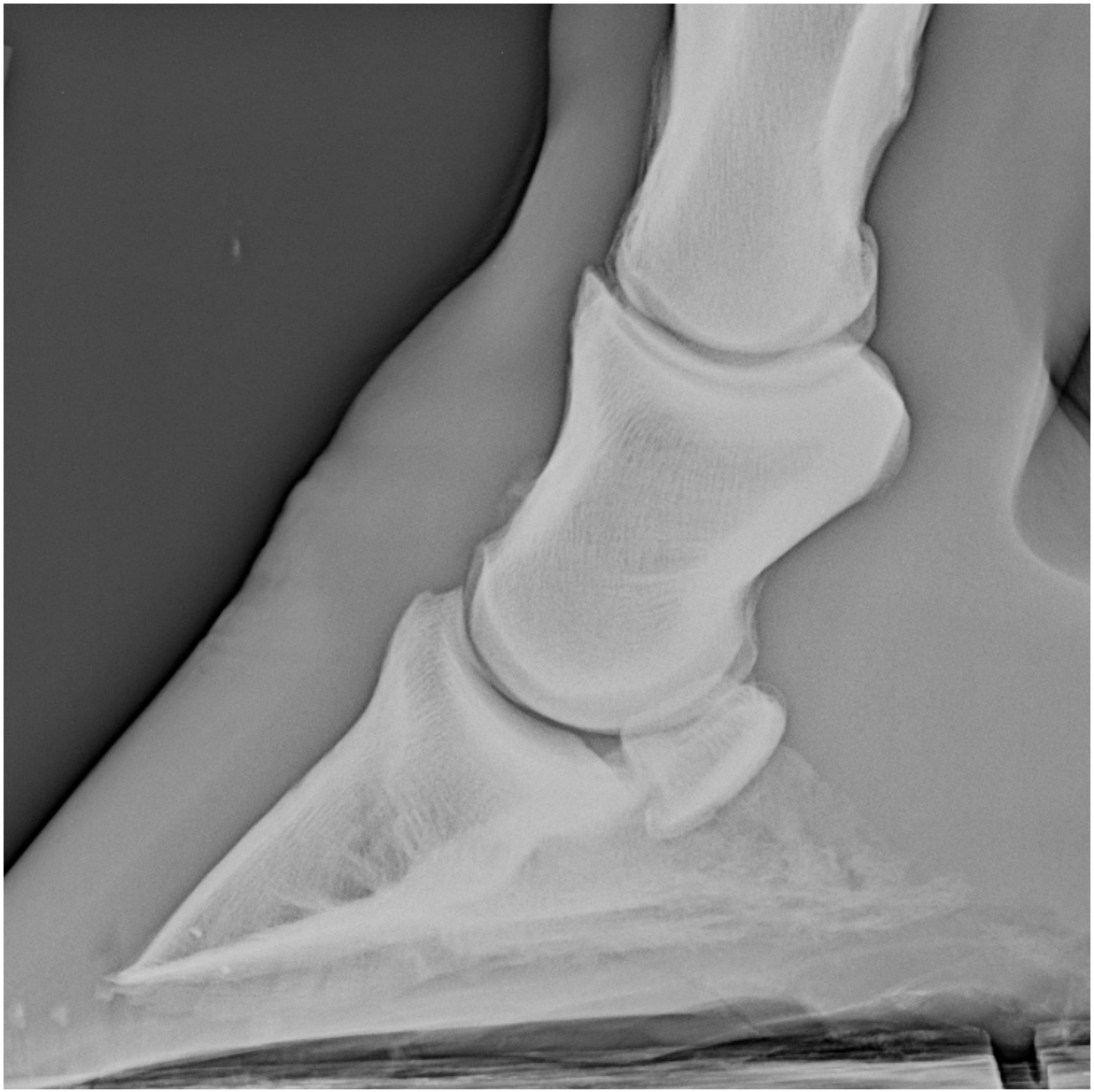

3 Monate später...

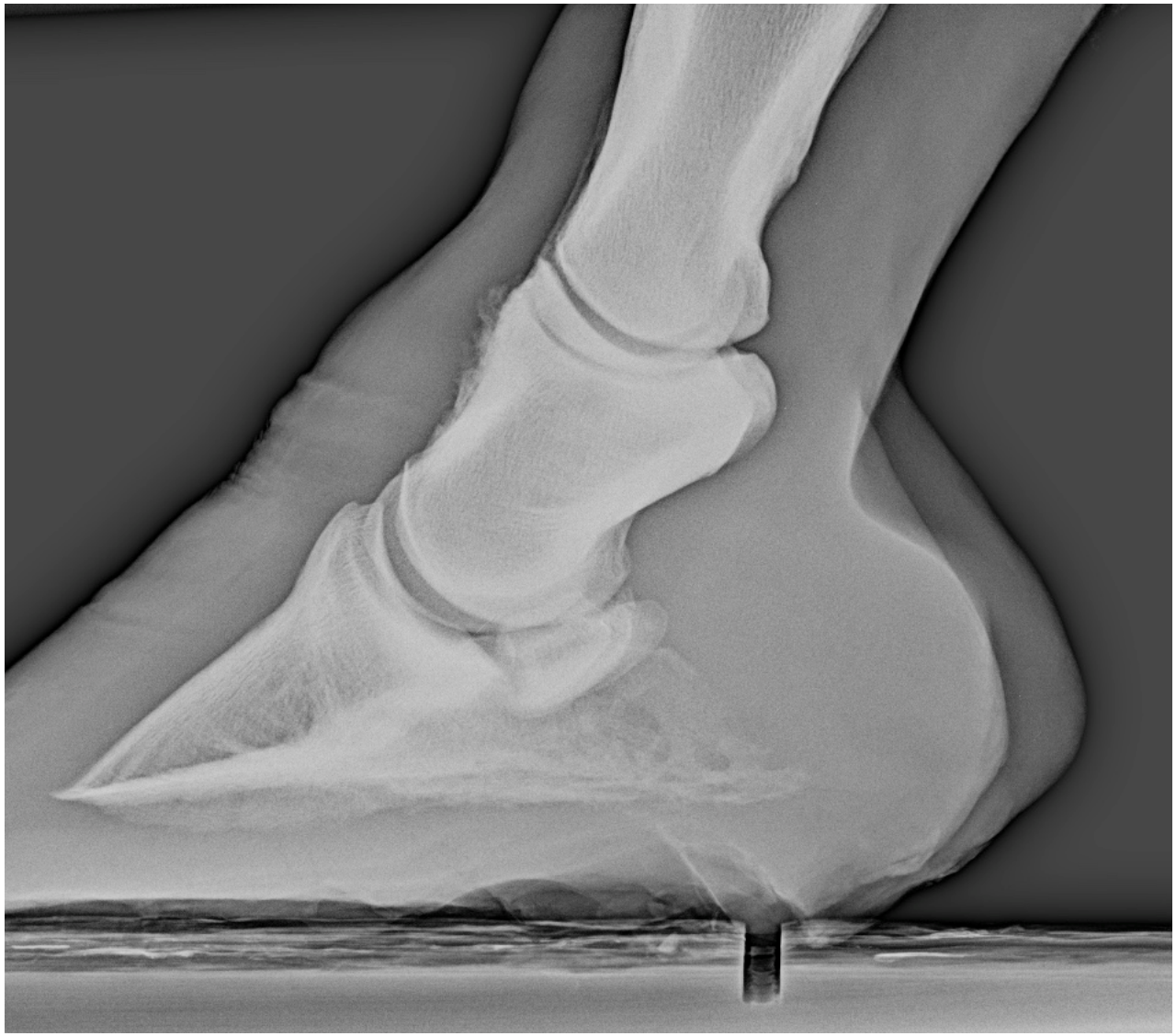

1.9	Hufgelenk 90°	
1.9.a	Randwulst (Osteophyt) Kronbein dorsal – geringgradig	
1.9.b	Randwulst (Osteophyt) Kronbein dorsal – mittelgradig	
1.9.c	Randwulst (Osteophyt) Kronbein dorsal – hochgradig	**Risiko**
1.9.d	Randwulst (Osteophyt) Kronbein palmar – geringgradig	
1.9.e	Randwulst (Osteophyt) Kronbein palmar – mittel- bis hochgradig	
1.9.f	Isolierte Verschattung palmar / plantar im Hufgelenk	
1.9.g	Vergrößerter periartikulärer Weichteilschatten dorsal	

Isolierte Verschattung dorso-proximal im Hufgelenk siehe 1.6.c bis 1.6.f

1.10	Kronbein 90°	
1.10.a	Extraartikuläre Zubildungen dorsal – geringgradig	
1.10.b	Extraartikuläre Zubildungen dorsal – mittel- bis hochgradig	
1.10.c	Rundliche Aufhellung, Deutung als subchondraler zystoider Defekt	**Risiko**
1.10.d	Verschattung im Bereich der Weichteile palmar / plantar des Kronbeins	
1.11	Krongelenk 90°	
1.11.a	Subluxation, deutlich (Brechung der Zehenachse im Krongelenk mit Vorwölbung der Trochleae des Fesselbeins nach dorsal)	
1.11.b	Randexostose (Osteophyt), Kronbein, dorso-proximal – geringgradig	
1.11.c	Randexostose (Osteophyt), Kronbein, dorso-proximal – mittelgradig	
1.11.d	Randexostose (Osteophyt), Kronbein, dorso-proximal – hochgradig	**Risiko**
1.11.e	Zubildung, periartikulär – glatt	
1.11.f	Zubildung, periartikulär – rau	
1.11.g	Isolierte Verschattung	

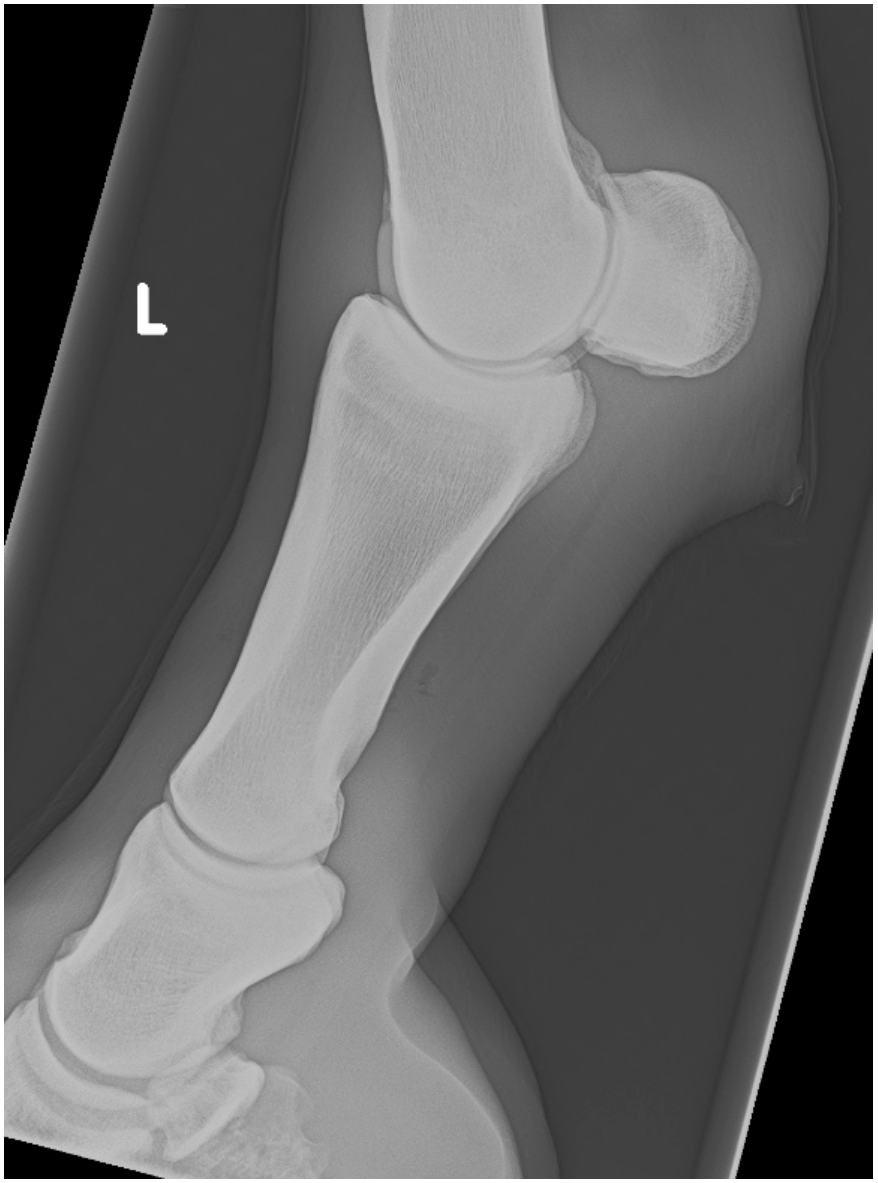
L

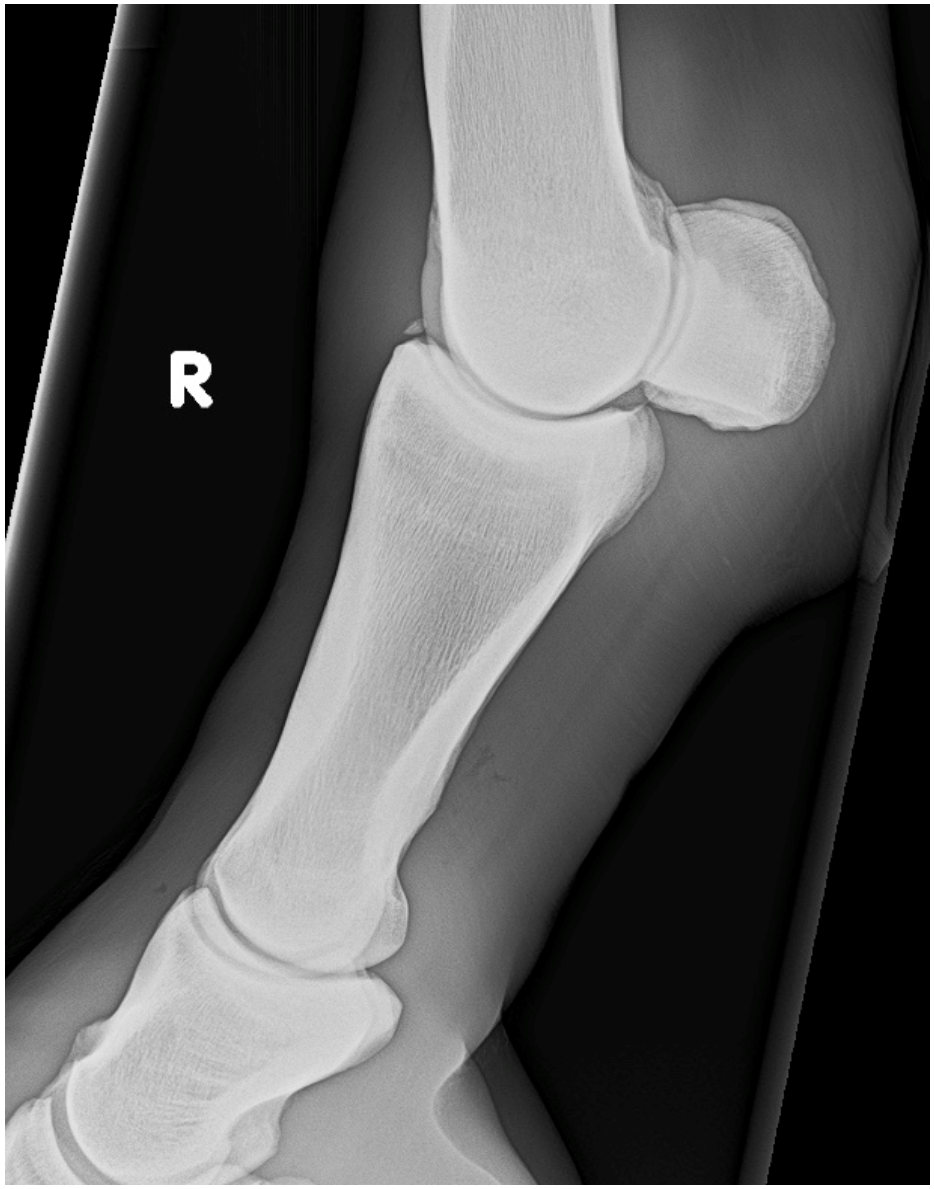
R

Arthroskopie VR



Röntgen-Leitfaden (2018)

1.13	Fesselgelenk 90°	
1.13.a	Randexostose (Osteophyt) dorsoproximal am Fesselbein – geringgradig	
1.13.b	Randexostose (Osteophyt) dorsoproximal am Fesselbein – mittelgradig	
1.13.c	Randexostose (Osteophyt) dorsoproximal am Fesselbein – hochgradig	**Risiko**
1.13.d	Unregelmäßige Kontur / Einkerbung (klein) dorsal auf dem Sagittalkamm ohne isolierte Verschattung	
1.13.e	Unregelmäßige Kontur / Einkerbung (mittel/groß) dorsal auf dem Sagittalkamm ohne isolierte Verschattung	
1.13.f	Unregelmäßige Kontur / Einkerbung dorsal auf dem Sagittalkamm mit isolierter Verschattung	
1.13.g	Vergrößerter periartikulärer Weichteilschatten	
1.13.h	Isolierte Verschattung dorsoproximal im Weichteilgewebe – nicht sicher intraartikulär	
1.13.i	Isolierte Verschattung im dorsalen oder dorsoproximalen Bereich (intraartikulär) – klein	
1.13.k	Isolierte Verschattung im dorsalen oder dorsoproximalen Bereich (intraartikulär) – mittel	
1.13.l	Isolierte Verschattung im dorsalen oder dorsoproximalen Bereich (intraartikulär) – groß oder mehrere	**Risiko**
1.13.m	Isolierte Verschattung distal der Gleichbeine (intraartikulär) – klein	
1.13.n	Isolierte Verschattung distal der Gleichbeine (intraartikulär) – mittel	
1.13.o	Isolierte Verschattung distal der Gleichbeine (intraartikulär) – groß, unregelmäßig	**Risiko**

12.10.1
Ma
rarchical-1stOrderPrediction

2.5 m später

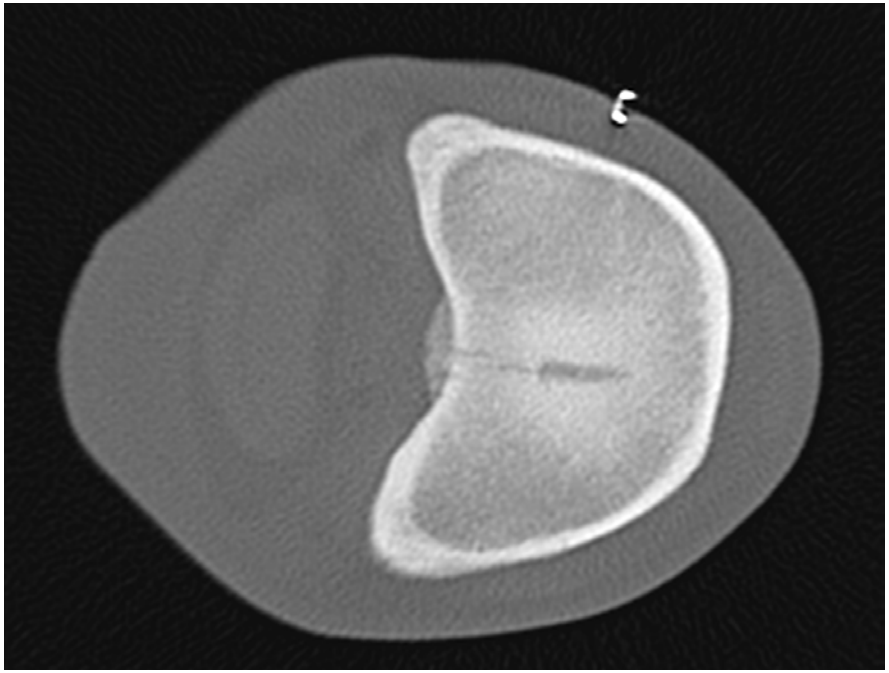



HR

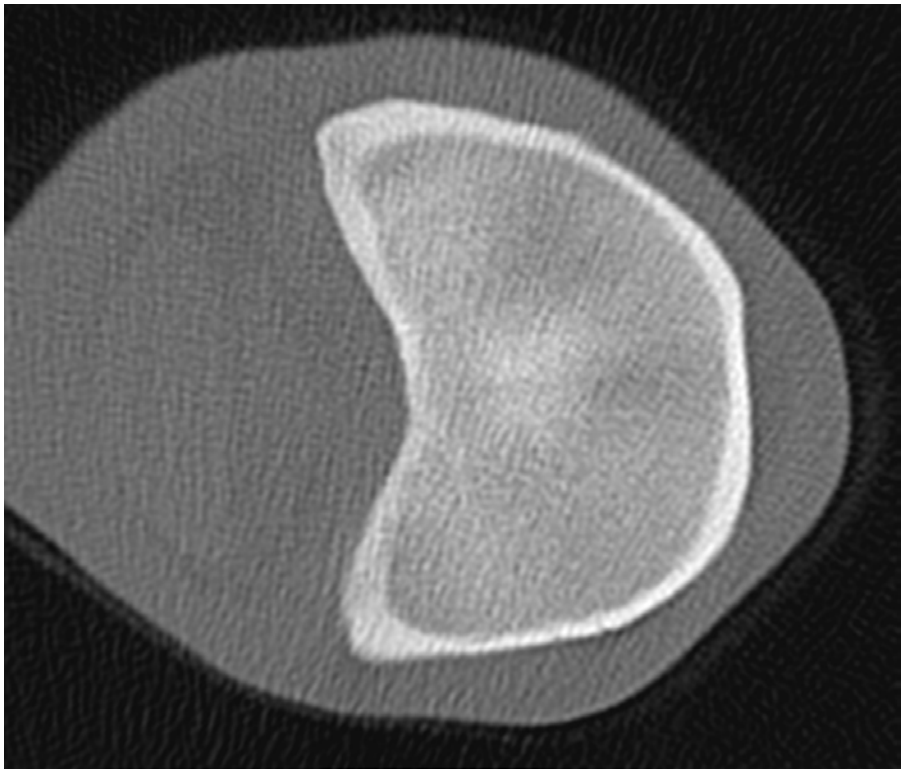

HR

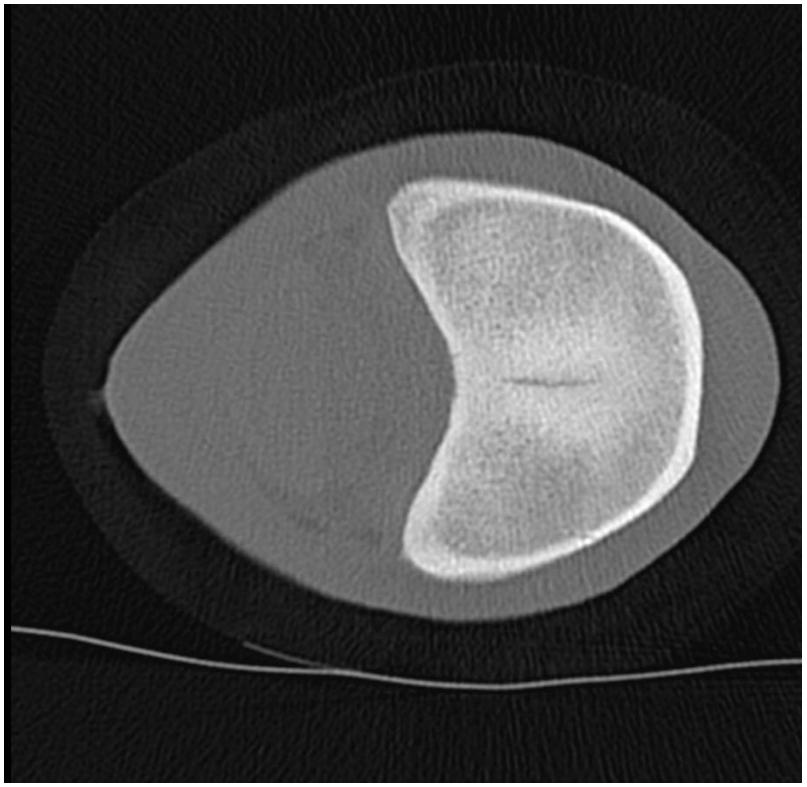

HL

HL
31% Angle: 0

L: -8192 WW: 7802
Fesselgelenk
hinten
oom: 48% Angle: 0
: 1/1 Series: 1001
PEGLossless:Non-hierarchical-1stOrderPrediction
14/09/18 10:00:51
Made In OsiriX

Aus: Butler et al., Clinical radiology of the horse 2017

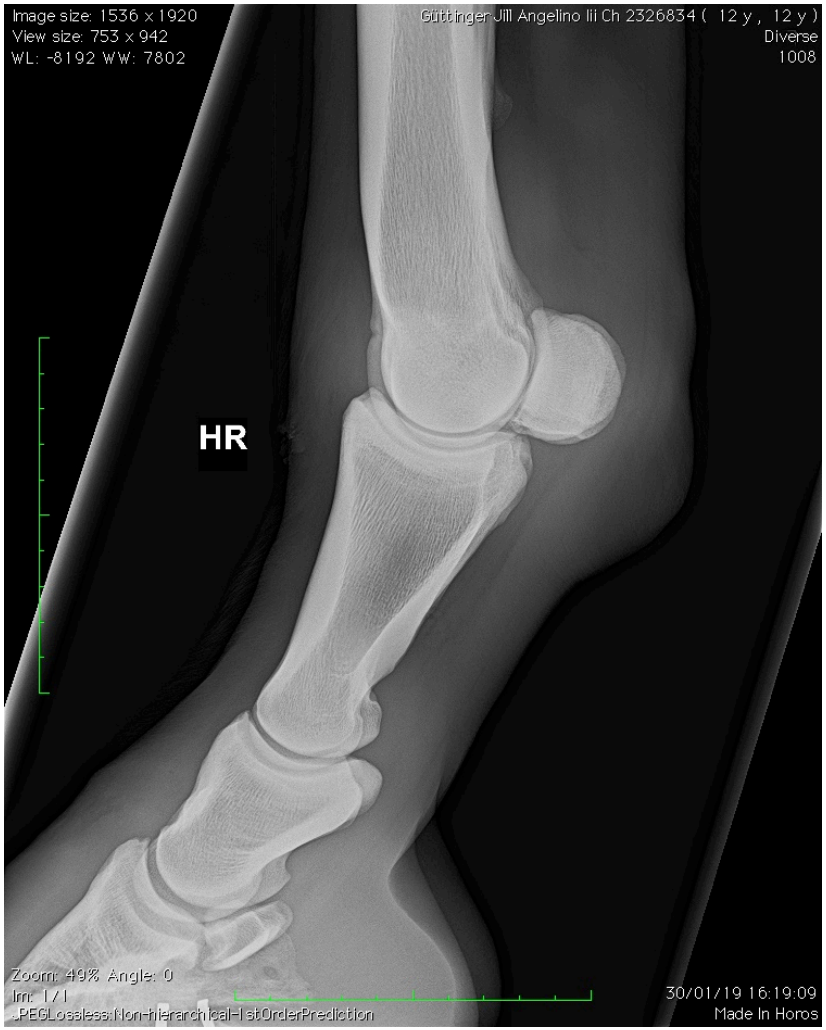
Image size: 1536 x 1920
View size: 753 x 942
WL: -8192 WW: 7802
Güttinger Jill Angelino Iii Ch 2326834 (12 y , 12 y)
Diverse
1008
HR
Zoom: 49% Angle: 0
Im: 1 / 1
.PEGLossless:Non-hierarchical-1stOrderPrediction
30/01/19 16:19:09
Made In Horos

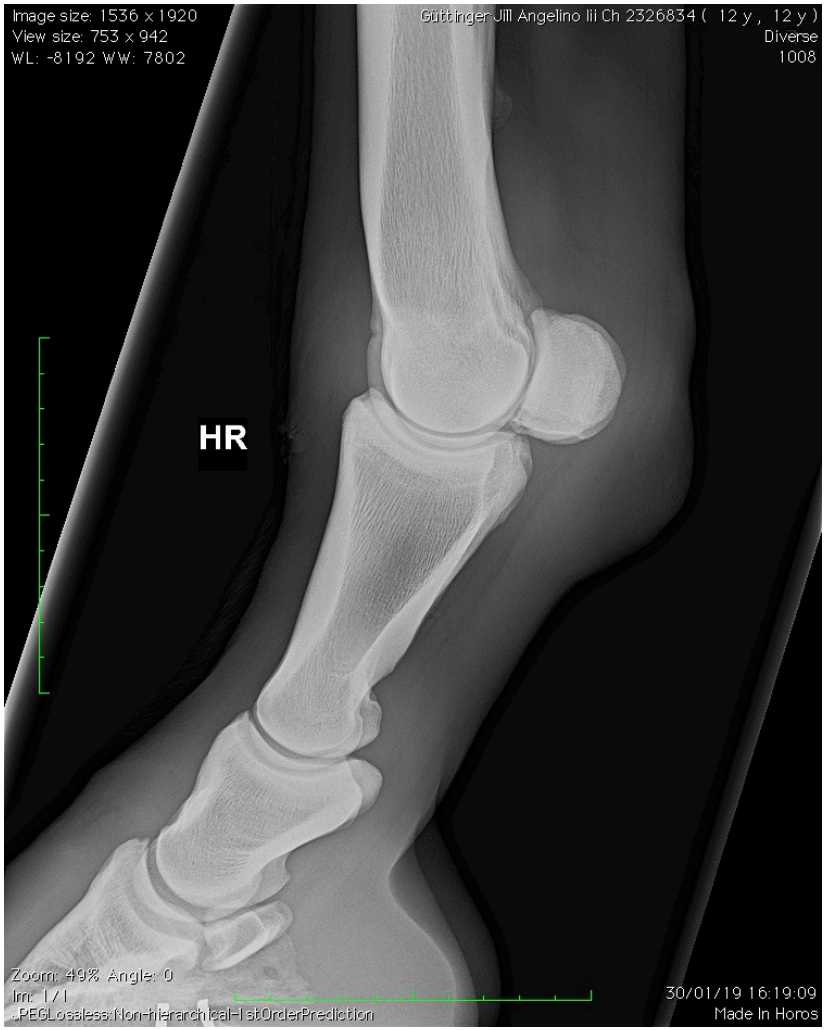
Image size: 1536 x 1920
View size: 753 x 942
WL: -8192 WW: 7802
Güttinger Jill Angelino Iii Ch 2326834 (12 y , 12 y)
Diverse
1008
HR
Zoom: 49% Angle: 0
Im: 1/1
JPEGLossless:Non-hierarchical-1stOrderPrediction
30/01/19 16:19:09
Made In Horos

Image size: 1536 x 1920
View size: 753 x 942
WL: -8192 WW: 5573
Güttinger Jill Angelino Iii Ch 2326834 (12 y , 12 y)
Diverse
1008
HR
Zoom: 49% Angle: 0
Im: 1/1
JPEGLossless:Non-hierarchical-1stOrderPrediction
30/01/19 16:50:36
Made In Horos

Röntgen-Leitfaden (2018)

1.12	Fesselbein 90°	
1.12.a	Zubildungen (Enthesiophyten) palmar / plantar – gering ausgeprägt, rau, inhomogen, spitzzackig	
1.12.b	Zubildungen (Enthesiophyten) palmar / plantar – deutlich ausgeprägt, rau, inhomogen, spitzzackig	
1.12.c	Zubildung dorsal peri-/ extraartikulär – glatt	
1.12.d	Zubildung dorsal peri-/ extraartikulär – rau, ohne / mit isolierter Verschattung (Fissur, Zyste ausschließen)	
1.12.e	Isolierte Verschattung palmar/plantar des Fesselbeins, mit / ohne Gelenkbeteiligung Deutung als Knochenloslösung am Fesselbein	
1.12.f	Isolierte Verschattungen im Weichteilgewebe palmar / plantar des Fesselbeines	
1.12.g	Rundliche Aufhellung, Deutung als subchondraler zystoider Defekt	**Risiko**

2243
L

R
14.01.19 11:3
Made In
I-1stOrderPrediction

21.03.2019

2 jähriger WB Hengst, klinisch obB

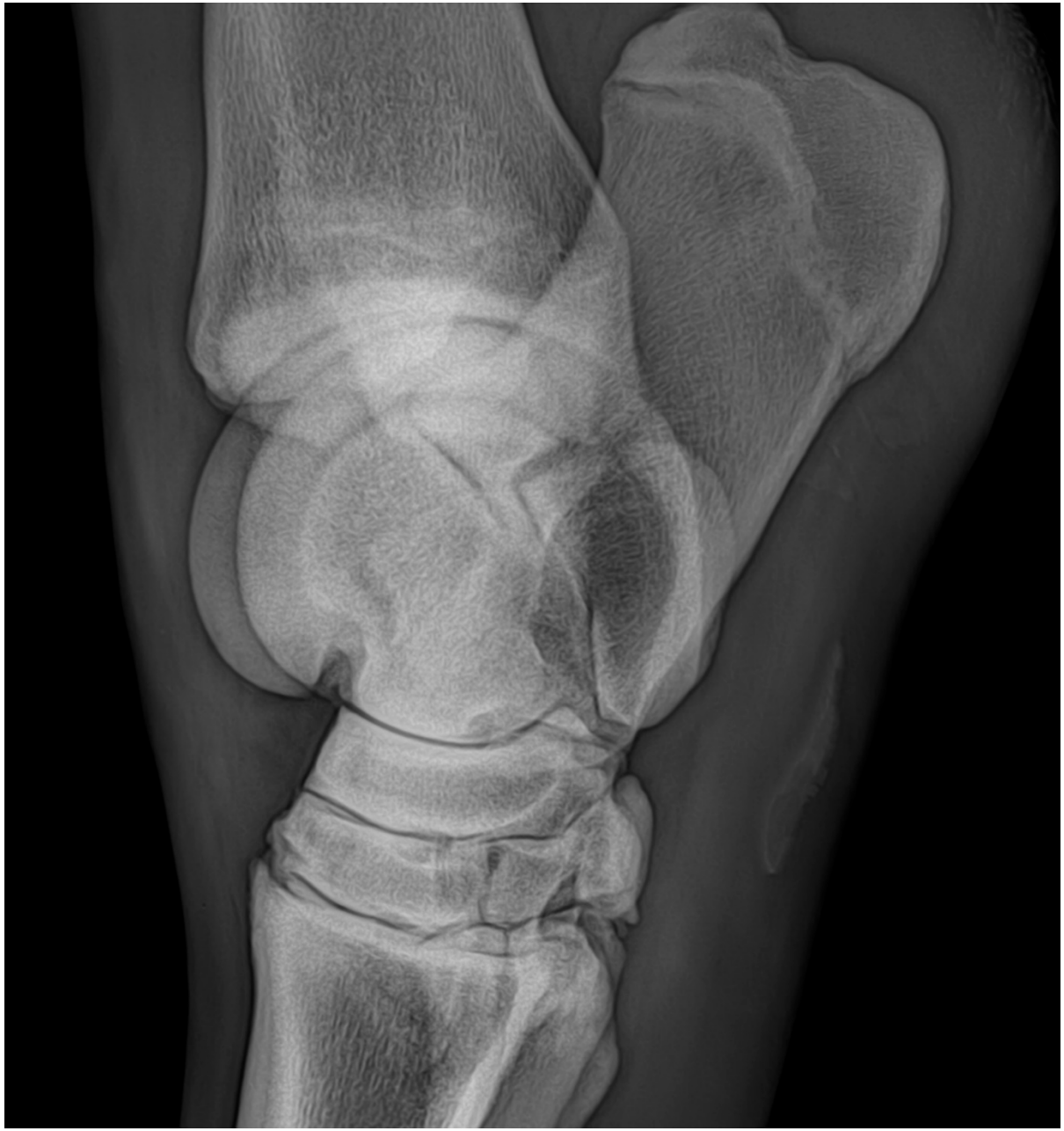

8m später

6j WB, AKU

Röntgen-Leitfaden (2018)

3.1.r	Calcaneus	Zubildung proximal und distal des Sustentaculum tali	**Risiko**
3.1.s	Calcaneus	Talo-Calcaneal-Spalt: unregelmäßige Kontur mit Sklerosierungszonen	**Risiko**
3.1.t	Calcaneus	Aufhellung in der Spongiosa, gelenkfern (Zystoider Defekt)	
3.1.u	Calcaneus	Aufhellung subchondral (Zystoider Defekt)	**Risiko**
3.2	Intertarsalgelenke und Tarsometatarsalgelenk		
3.2.a	Deutlich verschmälerte Gelenkspalten		
3.2.b	Strukturauflösung (im Sinne einer Osteolyse) der Gelenkspalten		**Risiko**
3.2.c	Zystoide Defekte		**Risiko**
3.2.d	Durchbauung der Gelenkspalten		
3.2.e	Enthesiophyten / Osteophyten am Mt III, groß oder unregelmäßige Kontur, inhomogene Struktur		
3.2.f	Enthesiophyten / Osteophyten am Mt III, groß oder unregelmäßige Kontur, inhomogene Struktur mit zusätzlichen Veränderungen im Tarsometatarsalgelenk		
3.2.g	Enthesiophyten / Osteophyten geringgradig		
3.2.h	Enthesiophyten / Osteophyten mittelgradig		
3.2.i	Enthesiophyten / Osteophyten hochgradig		**Risiko**
3.2.k	Deformierung des Os tarsi centrale oder Os tarsale tertium		
3.2.l	Zubildung proximal am lat. Griffelbeinkopf (Mt IV)		
3.2.m	Gesamtbeurteilung der straffen Sprunggelenke: Mit Lahmheitsrisiko behaftet		**Risiko**

HL

HR

21.03.2019

Röntgen-Leitfaden (2018)

3.3 Metatarsus, proximaler Anteil

3.3.a Periostale und desmale Reaktionen am Mt III / Mt II / Mt IV, z. B. Überbein

3.3.b Unregelmäßige Sklerosierung proximal am Mt III (0°-Aufnahme)
Insertionsdesmopathie M. interosseus medius

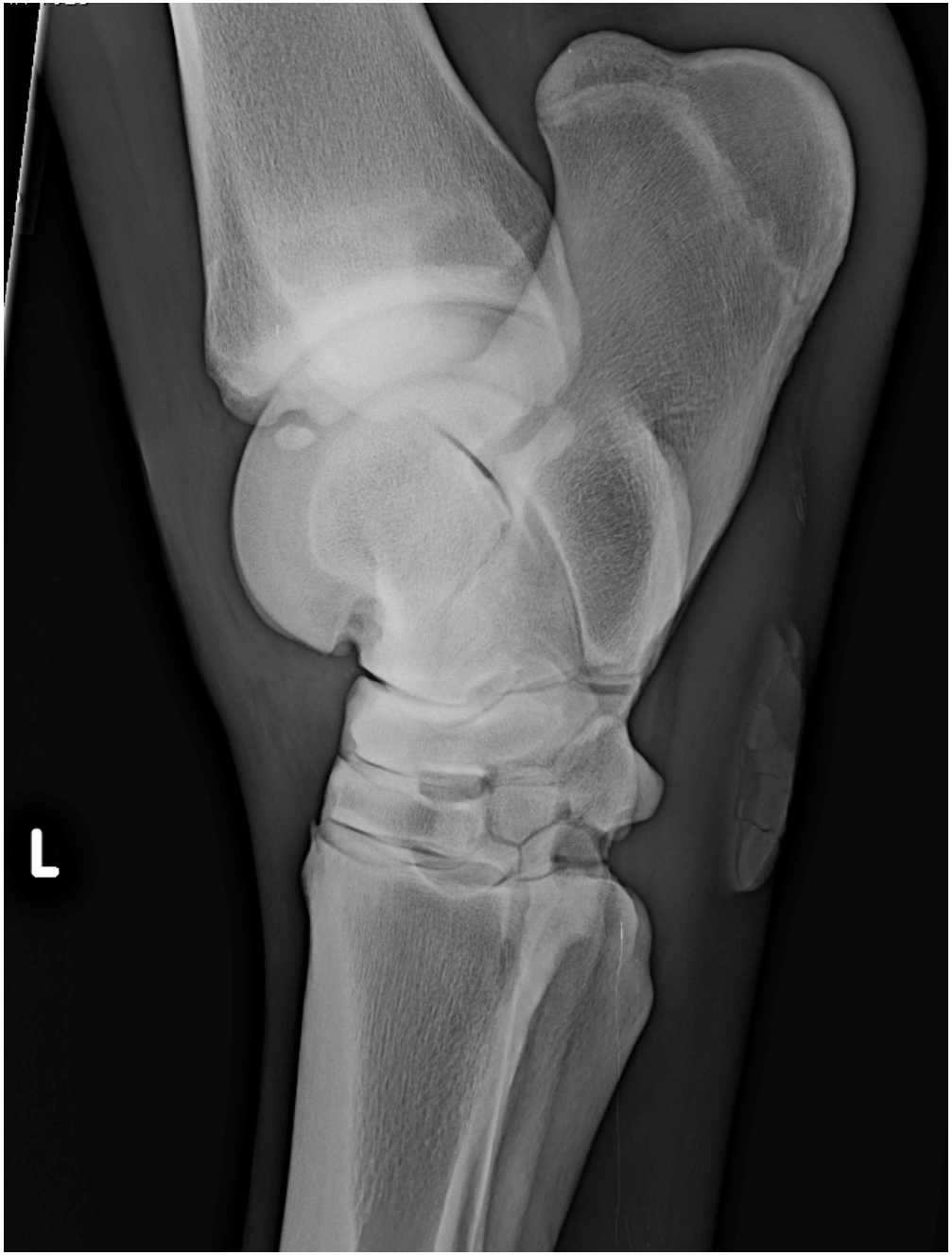
L

Röntgen-Leitfaden (2018)

3. Sprunggelenk 0°, ca. 45°, ca. 135°

3.1 Talokruralgelenk

3.1.a	Tibia	Einkerbung im Bereich des Sagittalkamms	
3.1.b	Tibia	Isolierte Verschattung im Bereich des Sagittalkamms (OCD) einzelnes Dissekat oder zweigeteilt	
3.1.c	Tibia	Isolierte Verschattung im Bereich des Sagittalkamms (OCD) einzelnes Dissekat oder zweigeteilt, mit vergrößertem Weichteilschatten	
3.1.d	Tibia	Isolierte Verschattung im Bereich des Sagittalkamms (OCD) großes oder mehrteiliges Dissekat, mit inhomogener Struktur und / oder unregelmäßiger Kontur	**Risiko**
3.1.e	Tibia	Aufhellung subchondral (Zystoider Defekt)	**Risiko**
3.1.f	Tibia	Isolierte Verschattung im Bereich der Malleoli (OCD) einzelnes Dissekat oder zweigeteilt	
3.1.g	Tibia	Isolierte Verschattung im Bereich der Malleoli (OCD) einzelnes Dissekat oder zweigeteilt, mit vergrößertem Weichteilschatten	
3.1.h	Tibia	Isolierte Verschattung im Bereich der Malleoli (OCD) großes oder mehrteiliges Dissekat mit inhomogener Struktur und / oder unregelmäßiger Kontur	**Risiko**
3.1.i	Isolierte Verschattung mit unklarer Lokalisation (intra- oder periartikulär)		
3.1.k	Talus	Rollkämme, Einkerbung / Eindellung ohne Isolierter Verschattung	
3.1.r	Calcaneus	Zubildung proximal und distal des Sustentaculum tali	**Risiko**
3.1.s	Calcaneus	Talo-Calcaneal-Spalt: unregelmäßige Kontur mit Sklerosierungszonen	**Risiko**
3.1.t	Calcaneus	Aufhellung in der Spongiosa, gelenkfern (Zystoider Defekt)	
3.1.u	Calcaneus	Aufhellung subchondral (Zystoider Defekt)	**Risiko**

3.2 Intertarsalgelenke und Tarsometatarsalgelenk

3.2.a	Deutlich verschmälerte Gelenkspalten	
3.2.b	Strukturauflösung (im Sinne einer Osteolyse) der Gelenkspalten	**Risiko**
3.2.c	Zystoide Defekte	**Risiko**
3.2.d	Durchbauung der Gelenkspalten	
3.2.e	Enthesiophyten / Osteophyten am Mt III, groß oder unregelmäßige Kontur, inhomogene Struktur	
3.2.f	Enthesiophyten / Osteophyten am Mt III, groß oder unregelmäßige Kontur, inhomogene Struktur mit zusätzlichen Veränderungen im Tarsometatarsalgelenk	
3.2.g	Enthesiophyten / Osteophyten geringgradig	
3.2.h	Enthesiophyten / Osteophyten mittelgradig	
3.2.i	Enthesiophyten / Osteophyten hochgradig	**Risiko**
3.2.k	Deformierung des Os tarsi centrale oder Os tarsale tertium	
3.2.l	Zubildung proximal am lat. Griffelbeinkopf (Mt IV)	
3.2.m	Gesamtbeurteilung der straffen Sprunggelenke: Mit Lahmheitsrisiko behaftet	**Risiko**

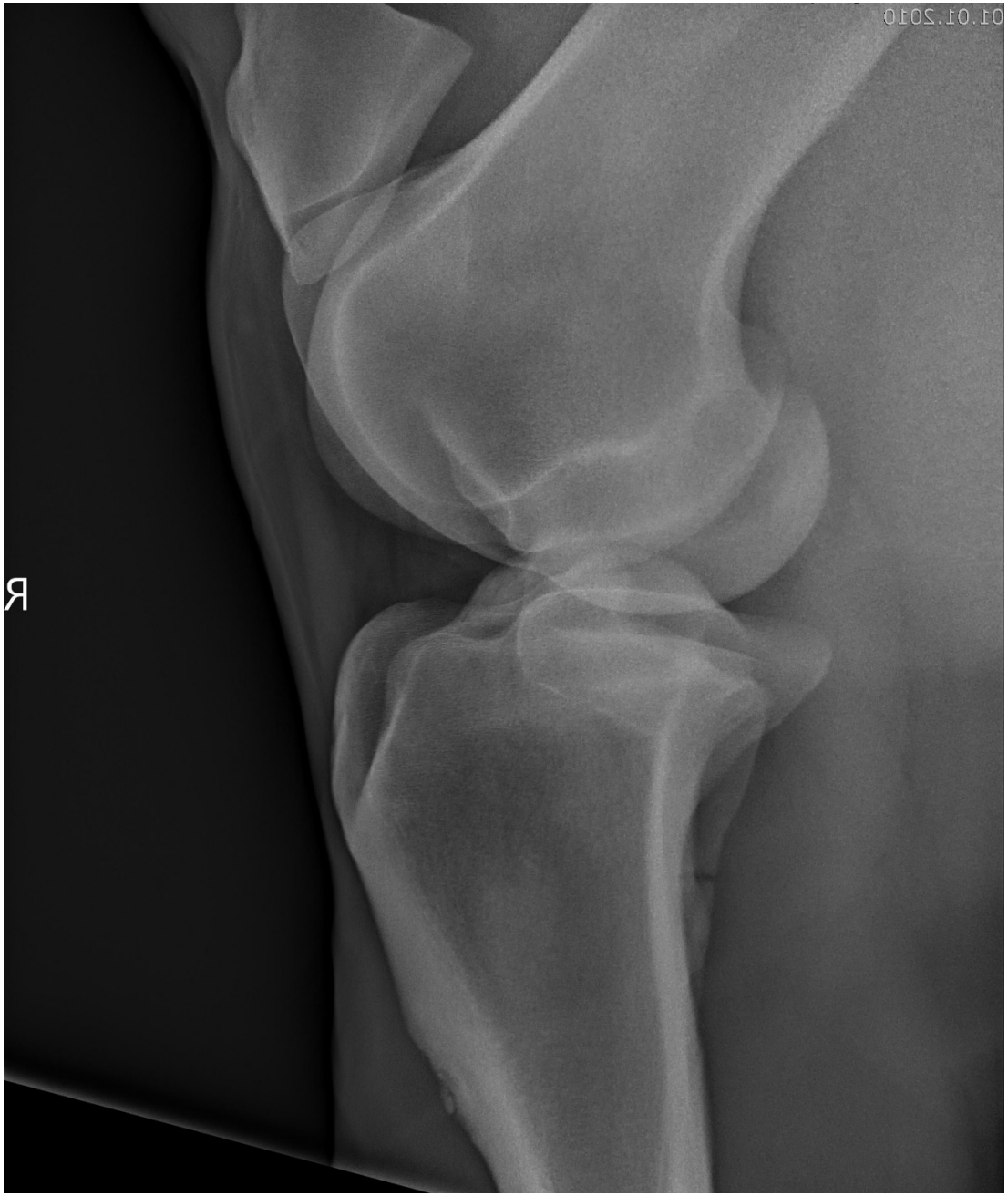
01.01.2010
Я

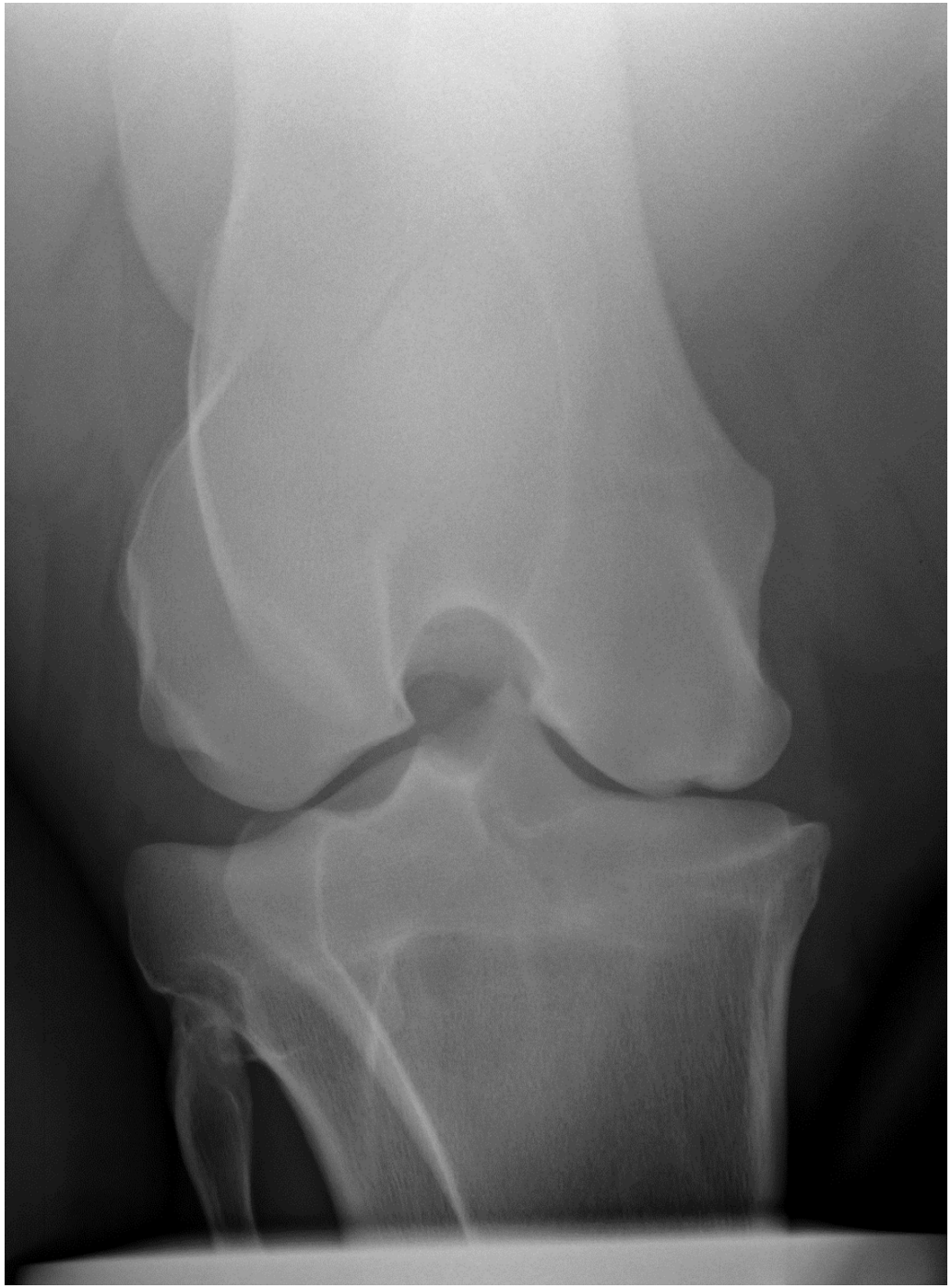

Röntgen-Leitfaden (2018)

4.4	Kniegelenk (Knie 180°)		
4.4.a	Medialer Femurkondylus	Konturveränderung (Abflachung) zentral in der Gelenkfläche	
4.4.b	Medialer Femurkondylus	Konturveränderung (Einziehung) zentral in der Gelenkfläche	
4.4.c	Medialer Femurkondylus	Aufhellung subchondral (Zystoider Defekt)	**Risiko**
4.4.d	Femurkondylen	Übergang zur Fossa condylaris, geringgradige Randexostosen	
4.4.e	Femurkondylen	Übergang zur Fossa condylaris, mittel- bis hochgradige Randexostosen	**Risiko**