David Aebischer , vétérinaire
Clinique AREDA Bex

La visite d'achat et ses examens complémentaires

L'influence française

CLINIQUE AREDA

www.clinique-areda.ch

TWYDIL®

Plan

- Objectifs de la visite d’achat
- Contexte économique et sportif
- L’importance de l’examen clinique
- L’examen locomoteur
- Aspects juridiques en France
- Le conseil au client
- Le choix des examens d’imagerie
- Exemple de synthèse et de conclusion
- Les autres examens complémentaires

La visite d'achat

- Réalisée à la demande d'un acheteur potentiel (le client)
- Effectuer un bilan de santé du cheval en vue de son achat
- Donner une évaluation objective de l'état de santé du cheval
- Identifier les facteurs de risques pour l'usage prévu
- Expliquer clairement la signification de ces risques au client
- Utiliser un examen clinique et des examens complémentaires
- Rendre un compte rendu écrit à la fois complet et simple à comprendre

Renseignements à obtenir avant la visite

Le nom et les coordonnées complètes du client (demandeur)

Le signalement

Animal de rente/ compagnie

La discipline

Les qualités du cheval

Le niveau de formation

Le niveau sportif

L'activité du cheval au cours des mois précédents la visite

Les performances

L'utilisation escomptée du cheval

Le prix d'achat (environ)

Les antécédents médicaux obtenus par le client auprès du vendeur

L’acheteur doit évaluer lui-même

- Si la valeur marchande du cheval est adéquate
- Si les qualités équestres / sportives du cheval lui conviennent
- Si le cheval est adapté à son niveau d’équitation

- Le vétérinaire ne portera pas de remarque à ce sujet dans le rapport
- Le vétérinaire peut donner un avis si l’acheteur le lui demande

Les objectifs de la visite d'achat

- Donner un état de santé du cheval
- Vérifier l'absence de signes cliniques de maladie
- Rechercher la présence de lésions éventuelles
- Etablir la présence de facteurs de risques pouvant influencer l'usage du cheval
- Travailler dans un cadre définit avec des exigences claires
- Donner un compte rendu complet avec une conclusion compréhensible
- Permettre au client, l'acheteur, de prendre une décision éclairée.

La demande de visite d'achat

- Coordonnées précises du client acheteur (le demandeur)
- Coordonnées du cheval, status
- Idéalement un accord du vendeur pour les examens et les sédations
- Personnes présentes lors de l'examen
- Liste des examens et liste des prix, acceptée et signée par le client.
- Déclaration du vendeur sur les traitements en cours et les antécédents

La demande de visite d’achat

Demande de visite d’achat

Demandeur:
Prénom .
Nom .
adresse .
téléphone.
e-mail .

demande au vétérinaire: .
Date de l’examen : .
Lieu de l’examen: .

Nom du cheval: .
numero UELN ou chip du cheval: .

Vendeur du cheval:
Prénom .
Nom .
adresse .
téléphone.
e-mail .

Personnes présentes lors de l’examen:

Nous préférons réaliser ces examens en clinique de manière à bénéficier des meilleures conditions d’examen possibles.

- Apporter le passeport du cheval
- Apporter les ordonnances des traitements s’il y en a
- Apporter le dossier radiographique antérieur s’il y en a
- Ne pas déférer le cheval avant la visite d’achat !

Estimation des coûts de l’examen: *veuillez entourer le prix des examens demandés*

Le cout de l’examen clinique d’achat sans les examens complémentaires est de CHF 300.-

Examens complémentaires:

Prise de sang pour analyse de :	hématologie et biochimie standard	CHF 150.-
	recherche de résidus médicamenteux	CHF 300.-
	test de *Coggins* (anémie infectieuse)	CHF
	serologies piroplasmose (europe)	CHF
	sérologie borréliose	CHF
	Bilan d’exportation USA	CHF
	autre analyse demandée:	CHF
Endoscopie:	des voies respiratoires supérieures	CHF 150.-
Imagerie médicale: Protocole A:	2 pieds antérieurs et jarrets	CHF 350.-
Protocole B:	2 pieds, 4 boulets, jarrets, grassets	CHF 850.-
Protocole C:	pieds, boulets, jarrets, grassets, apophyses épineuses dos	CHF 1’000.-
Protocole D:	pieds, boulets, jarrets, grassets, dos complet, et cervicales	CHF 1’200.-
Protocole E:	idem + échographie des 4 tendons et suspenseurs	CHF 1’400.-
autres clichés supplémentaires demandés		CHF 50.-
Echographie:	tendons fléchisseurs et suspenseurs 4 jambes	CHF 200.-
	2 pieds antérieurs	CHF 200.-
	4 boulets	CHF 200.-
	grassets	CHF 200.-
	bassin et hanche	CHF 200.-
	dos	CHF 200.-

Déclaration du vendeur sur les antécédents médicaux du cheval, à demander par l’acheteur:	oui / non
Accord du vendeur pour tondre le cheval afin de réaliser les échographies?	oui / non
Accord du vendeur pour injecter une sédation au cheval si besoin?	oui / non
Accord du vendeur pour déférer le cheval pour faire les radiographies	oui / non

Les conclusions définitives vous seront transmises par e-mail ou par courrier dans les jours suivants la visite (généralement sous 48h) après avoir pu relire les clichés et reçu les résultats des analyses de sang. En cas d’analyse de résidus médicamenteux, les résultats nécessitent un délais de 3 semaines.

Une copie du compte rendu peut être transmise au vendeur du cheval?	oui / non
Vous souhaitez qu’une copie du compte rendu et des clichés à votre vétérinaire?	oui / non

nom du vétérinaire:
téléphone:
e-mail:

Il est fortement recommandé de ne conclure la vente qu’après réception et lecture du compte rendu de visite d’achat.

L’acheteur (le demandeur) atteste avoir pris connaissance du cout des différents examens et s’engage à les régler d’avance, à la prise du rendez-vous (virement bancaire) ou au plus tard, sur place au moment de la visite d’achat. (cache ou carte de credit)

Si des examens payés d’avance ne devaient finalement pas être réalisés, la clinique remboursera le client. de même, si des examens supplémentaire devaient être demandé lors de la visite, il seront réglés sur place.

Date de la demande: signature de l’acheteur (demandeur):

La visite d’achat dans son contexte

La visite d’achat est l’examen d’un jour.

On nous demande d’évaluer l’état actuel du cheval

Il y a-t-il des risques particuliers pour l’usage escompté

Les conclusions seront valables sur un cheval convenablement utilisé

Changement de cavalier, d’entraineur, de sol, de ferrure, …

Le contexte économiques

- La valeur commerciale du cheval est subjective
- Le prix augmente la pression sur les épaules
- Le prix n’augmente pas le danger
- L’usage escompté conditionne la valeur du cheval
- La visite d’achat à un impacte sur la valeur commerciale

L’acheteur professionnel

- Ne voit pas de problème majeur
- Il a déjà sa propre opinion sur le cheval convoité
- Il veut savoir si il aura des difficultés à la revente

L’acheteur amateur

Ne veut prendre aucun risque …

Ne veux pas de frais vétérinaires …

Ne veux pas payer trop cher …

Discipline sportive

- Loisirs
- Saut d’obstacle
- Dressage
- Courses galop / trot
- Endurance, polo, attelage
- Reproduction: étalon / poulinière

LES DIVERS USAGES DU CHEVAL

- Loisirs
- Sport amateur Saut / Dressage / Complet / Attelage
- Sport professionnel et commerce
- Courses: galop / trot / endurance
- Reproduction ?
- Connaitre la discipline et avoir l’habitude de suivre des chevaux performants au même niveau permet de donner un pronostic sportif

Discussion importante avant la visite

- Expliquer le déroulement de la visite d'achat avant
- Discuter de l'utilisation future du cheval et de son passé sportif
- Discuter des examens à réaliser et pourquoi
- Présenter dès le début le type de conclusion possible
- Il y a toujours des anomalies et le tout et d'en mesurer le risque

Demande de visite d'achat

Demandeur:
Prénom .
Nom .
adresse .
téléphone.
e-mail .

demande au vétérinaire: .
Date de l'examen : .
Lieu de l'examen: .

Nom du cheval: .
numero UELN ou chip du cheval: .
Discipline équestre et niveau: .

Vendeur du cheval:
Prénom .
Nom .
adresse .
téléphone.
e-mail .

Personnes présentes lors de l'examen:

Nous préférons réaliser ces examens en clinique de manière à bénéficier des meilleures conditions d'examen possibles.

- Apporter le passeport du cheval
- Apporter les ordonnances des traitements s'il y en a
- Apporter le dossier radiographique antérieur s'il y en a
- Ne pas déférer le cheval avant la visite d'achat !

Estimation des coûts de l'examen: *veuillez entourer le prix des examens demandés*

Le cout de l'examen clinique d'achat sans les examens complémentaires est de CHF 300.-

Examens complémentaires:

Prise de sang pour analyse de :	hématologie et biochimie standard	CHF 150.-
	recherche de résidus médicamenteux	CHF 300.-
	test de *Coggins* (anémie infectieuse)	CHF
	serologies piroplasmose (europe)	CHF
	sérologie borréliose	CHF
	Bilan d'exportation USA	CHF
	autre analyse demandée:	CHF
Endoscopie:	des voies respiratoires supérieures	CHF 150.-
Imagerie médicale: Protocole A:	2 pieds antérieurs et jarrets	CHF 350.-
Protocole B:	2 pieds, 4 boulets, jarrets, grassets	CHF 850.-
Protocole C:	pieds, boulets, jarrets, grassets, apophyses épineuses dos	CHF 1'000.-
Protocole D:	pieds, boulets, jarrets, grassets, dos complet, et cervicales	CHF 1'200.-
Protocole E:	idem + échographie des 4 tendons et suspenseurs	CHF 1'400.-
autres clichés supplémentaires demandés		CHF 50.-
Echographie:	tendons fléchisseurs et suspenseurs 4 jambes	CHF 200.-
	2 pieds antérieurs	CHF 200.-
	4 boulets	CHF 200.-
	grassets	CHF 200.-
	bassin et hanche	CHF 200.-
	dos	CHF 200.-

La demande de visite d'achat

A faire remplir par le client lors de la prise de rendez-vous

Expliquer la démarche de la visite d'achat

- L'importance de l'examen clinique
- Le recours à l'imagerie radiographique / échographique
- Expliquer Les limites de chaque examen

- « Le vétérinaire propose, conseil et éclaire l'acheteur »
- « La visite d'achat n'est pas une garantie »
- « Les conclusions sont relatives à un examen ponctuel »

Citations du Prof JM Denoix

Les qualités du vétérinaire en visite d'achat

- Avoir l'expérience des chevaux que l'on doit évaluer ici
- Utiliser les mêmes méthodes d'examen que dans votre pratique quotidienne
- Adaptez la formulation de vos conclusions à la transaction
- Informez, discutez des conséquences des lésions observées
- « 30% des chevaux présentés en VA ont des lésions radiographiques »

Citation du Prof JM Denoix

Les erreurs à ne pas faire…

- 😡 Prendre position dans la vente
- 😡 Avoir un conflit d'intérêt comme vétérinaire avec le vendeur
- 😡 dire que « Le cheval passe ou ne passe pas la visite »
- 😡 porter des conclusions qui dévalorisent le cheval
- 😡 décider à la place de l'acheteur
- 😡 ne prendre aucun risque et ouvrir un parapluie # ⍰

Adapter l’attitude professionnelle du veto

Par exemple: Si le cheval boite lors de la visite d’achat 🧐

notez la boiterie , et caractérisez la boiterie

MAIS NE PAS FAIRE UN EXAMEN DE BOITERIE

Ne pas faire d’anesthésie diagnostique en visite d’achat sans accord ! 😡

On quitte le contexte de la visite d’achat

Éventuellement, sur mandat du vendeur, on reprend avec un examen de boiterie (autre mandat, autre contrat)

Le contexte de l'âge du cheval

Jeune cheval au pré:
imagerie > clinique

Un jeune cheval au travail tolère (partiellement) ses défaut et ses lésions…

Cheval adulte au repos:
les troubles sont atténués…

Cheval adulte au travail:
Clinique > imagerie

Cheval d'âge:
clinique > imagerie

Prof JM Denoix

Adapter les conclusions au contexte

- Entre 3 et 6 ans: bonne tolérance des lésions observées
- Entre 6 et 10ans: les problèmes apparaissent
- Entre 10 et 15 ans: si les problèmes existent, savoir s'ils sont encore gérables

.

Prof JM Denoix

… la situation idéale …

Cheval présenté par l’acheteur,

Cheval en activité, utilisé au niveau escompté par l’acheteur,

Depuis plus d’un mois (pour éviter les queue de traitement…)

… l’idéal ne se présente pas souvent !

Les aspects juridiques en France

Dans le texte:

« La garantie de conformité »

« le cheval doit être propre à l'usage habituellement attendu…

… et à tout usage spécial recherché par l'acheteur… »

La garantie de conformité : Pratiquement

absence de vice caché ou de maladie rendant le cheval impropre à l'utilisation prévue

Comportement et aptitudes sportives conformes au contrat de vente

Action pour défaut de conformité, prescrit par 2 ans, à compter de la délivrance du bien.

Les intérêts des acheteurs sont très protégés par la loi en France / Europe

L’examen locomoteur statique

- Extérieur, conformation, symétrie, aplombs,
- Palpation
- Mobilisation passive des articulations

L’examen locomoteur dynamique

Au pas en ligne et sur le 8 de chiffre. → Au trot en ligne → 4 flexions → Petite volte au trot sur le dûr (ne pas glisser) → Volte à la longe au trot sur le souple (sable) → Volte à la longe au Galop → Pince 4 pieds → Extension à la Planche des 2 antérieurs

L’examen sous la selle?

- Standard britannique (5 stage PPE)
- Quel cavalier ? vendeur / acheteur ?
- Quelle selle?
- Quel sol / installations
- Quel exercice?
- Prendre le temps
- Quelle interprétation? Défenses, douleurs
  - bouche ?
  - Encolure ?
  - Thorax ?
  - dos… ?

La vraie question au vétérinaire?

- Le cheval examiné est-il apte à l'usage escompté par l'acheteur?
- Les lésions observées peuvent-elle être tolérées ?
- Quelles pourraient être les solutions thérapeutiques à envisager alors?
  - Un ferrage orthopédique …
  - Un traitement médical jugé courent …
  - Un traitement médical couteux ou devant être répété fréquemment …
  - Un traitement chirurgical …

Expérience clinique

Avoir de l'Expérience sur des chevaux boiteux

Avoir de l'Expérience sur des chevaux sains

Deux chevaux avec la même lésion peuvent avoir une clinique très différente.

L'expérience peut permettre de nuancer le pronostic
(Prof JM Denoix)

Les Intérêts de l'acheteur

Détecter un maximum de choses

Dans un minimum de temps

Avec un minimum de frais

La visite d'achat est un dépistage sur l'individu entier et non un diagnostic

Il appartient au vétérinaire de tenter de satisfaire les intérêts de son client

Compte rendu de la visite d'achat

- Un recueil structuré et complet des résultats des examens réalisés
- Une description de chaque lésion observée et une gradation de la gravité
- Une interprétation des données croisées entre cliniques et imagerie
- Une synthèse et une conclusion claire

Une interprétation des données croisées entre cliniques et imagerie

Manifestations cliniques de la lésion lors de l'examen : absente, discrète, présente?

Capacité de gestion pour cette lésion : facile et courante, possible, difficile?

Compatibilité avec l'usage: bonne , possible , difficile

Exemple de synthèse

A ce jour, et dans le cadre des examen réalisés, le cheval présente un bon examen médical et un examen locomoteur satisfaisant, relevant des remarques suivantes:

Soulagement du postérieur droit en ligne et sur la volte pouvant être associé à un test de flexion discrètement positif du même membre PD.

On note la présence d’un nodule cutané au poitrail, pouvant se rapprocher d’un sarcoide équin.

Exemples de conclusion

- Bilan très satisfaisant pour envisager l'usage auquel le cheval est destiné. Pas de facteur de risque particulier identifié.
- Bilan satisfaisant pour envisager l'usage auquel le cheval est destiné. Présence de facteurs de risque légers
- Anomalies faiblement susceptibles de gêner l'exploitation du cheval au niveau envisagé. Risque modéré.
- Anomalies susceptibles de gêner l'exploitation du cheval au niveau envisagé. Risque important.
- Anomalies majeures hautement susceptibles de gêner l'exploitation du cheval au niveau envisagé.

L’exposition juridique du vétérinaire (France)

- Assurance responsabilité civile professionnelle (RCP)
  - Manquement élémentaire, faute grave, défaut de moyen … radio de pied ferré!
- Expertises pour défaut d’interprétation
  - Vétérinaire rarement perdant .
  - Vice caché: le vendeur est responsable !
  - On ne demande pas au vétérinaire de dépister <u>tous</u> les vices cachés !

Prof JM Denoix

L’exposition juridique du vétérinaire (France)

- Le vétérinaire doit identifier tous les vices apparents !
  - Suros, molette, déformation tendineuse, amyotrophie localisée
- Mise en défaut du vétérinaire : Attention aux pièges !
  - Défaut d’identification du cheval !
  - Défaut d’identification d’une anomalie
  - Défaut de moyen (radiographie du pied avec le fer qui masque un kyste ou une fracture
  - Rarement pour un problème d’interprétation …

Importance de l’examen clinique

Donner son avis éclairé sur la signification des lésions, ou des vices

Donner un pronostic fonctionnel de la lésion

Ne pas dire si le cheval est capable de réaliser une performance, mais la question qui se pose au vétérinaire est:

« Est-ce que dans mon examen, quelque chose peut empêcher le cheval de pratiquer telle discipline, au niveau escompté. » (Prof JM Denoix)

Les examens complémentaires

- Le vétérinaire doit proposer à l'acheteur les examens qu'il juge appropriés
- Mentionner sur le compte rendu ce qui a été proposé
- Mentionner ce que l'acheteur a souhaité faire

- « L'étendue des examens d'imagerie vise à réduire le risque de vices cachés pouvant nuire à l'utilisation du cheval, …
- … mais <u>pas</u> à en garantir l'absence! »

(Prof JM Denoix)

Les examens complémentaires orientés

Les affections professionnelles du cheval en fonction de la discipline

Chevaux de selle:

pieds antérieurs, jarrets et 4 suspenseurs

Trotteur:

boulets et suspenseurs postérieurs

Galopeur:

tendon FSD , boulets , carpes

Conseiller l’acheteur sur le choix des examens

Expliquer à l’acheteur ce qui se ferait sur un cheval de plus haut niveau que celui présenté dans la même discipline, et envisager décrescendo.

Conseiller sur le choix des examens

Exemple pour **CSO 150:**

ce qui est indiqué par l'examen clinique,

+ 24 RX membres

+ 6 RX dos

+ 4 RX cervicales

Echographie: 2 pieds antérieurs
4 suspenseurs
grassets et
bassin

Conseiller sur le choix des examens

Proposition **CSO 120:**

- ce qui est indiqué par l'examen clinique,

+14 RX membres

+ 3 RX dos

+ 1 RX cervicale basse

écho des grassets

échographie des 4 suspenseurs

Conseiller sur le choix des examens

Proposition **CSO 100 ou loisirs:**

- ce qui est indiqué par l'examen clinique,
- Radiographies des pieds antérieurs
- Radiographies des jarrets
- (=8 RX)
- Pas d'échographie…

Ce qu’un cheval de CSO de petit niveau ne devrait pas avoir:

- Pas de boiterie sur le mou
- Pas d’ataxie
- Radio de pied et de jarrets acceptables
- Suspenseurs en ordre
- En France, le reste, les vices cachés seraient garantis par le vendeur…!

Contexte lésionnel et sportif

- Quelles lésions peuvent gêner ou interrompre une carrière en CSO :
  - Les lésions du pied antérieur
  - Les tendinites du membre antérieur
  - Les lésions du dos et du bassin (sacro-iliaque …)
  - Les boulets antérieurs
  - Les grassets
  - Les cervicales basses

Selon JM Denoix

Objectif de l'imagerie en visite d'achat

- Dépister les lésions à impacte négatif sur la carrière sportive
- En utilisant des moyens conventionnels
- Radiographie ciblée sur les problèmes les plus fréquents
- Echographie ciblée sur les problèmes les plus fréquents
- Attention à ne pas rater un problème !
- Attention à ne pas barrer un future champion !

Objectif de l'imagerie en visite d'achat

- Prioriser le choix des régions à examiner en premier
- Proposer une liste de protocoles différents (menus) orienté sur les régions statistiquement les plus sensibles.
- Laisser le choix du menu à l'acheteur après avoir énuméré les protocoles
- Très agréable pour se situer entre l'acheteur et le vendeur
- On choisi le niveau d'exigence, et on y va…

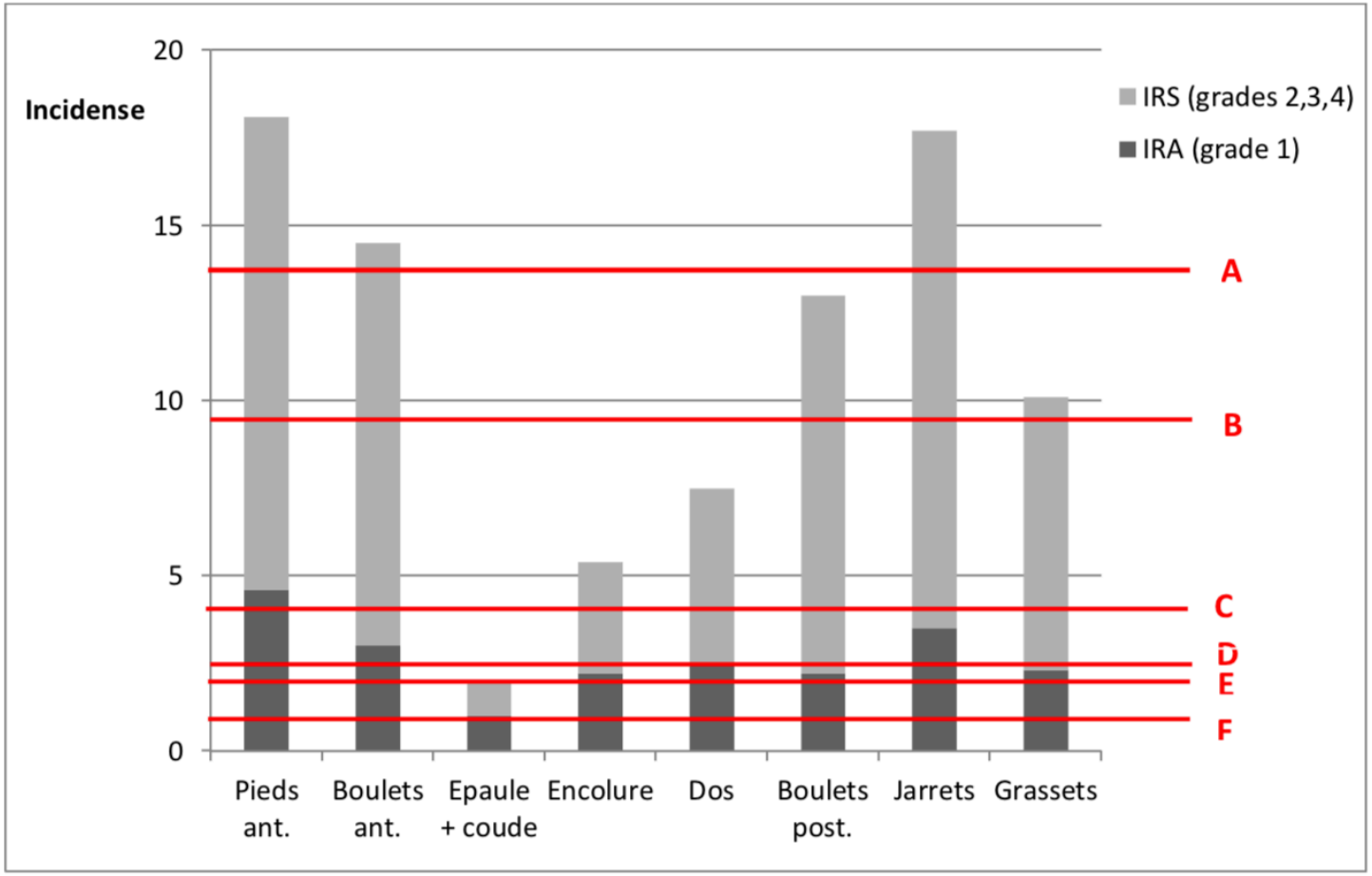

Inspiré du prof JM Denoix 2014

Protocole A – « économique »

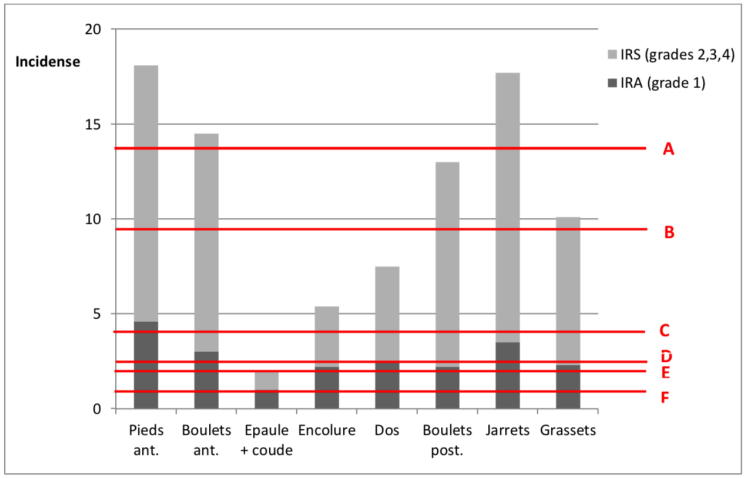

- Pieds anterieurs
  - Profil et face oxspring
- Boulets anterieurs
  - Profil et face
- Jarrets
  - Profil et face

Protocole B – « sport amateur »

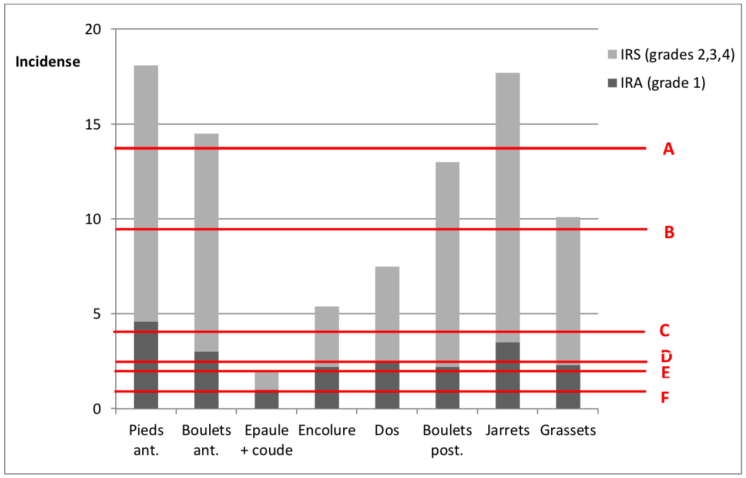

- Protocole A

+ Boulets posterieurs
    - Profil et face

+ Grassets
    - Profil et face

Protocole C – « sport pro »

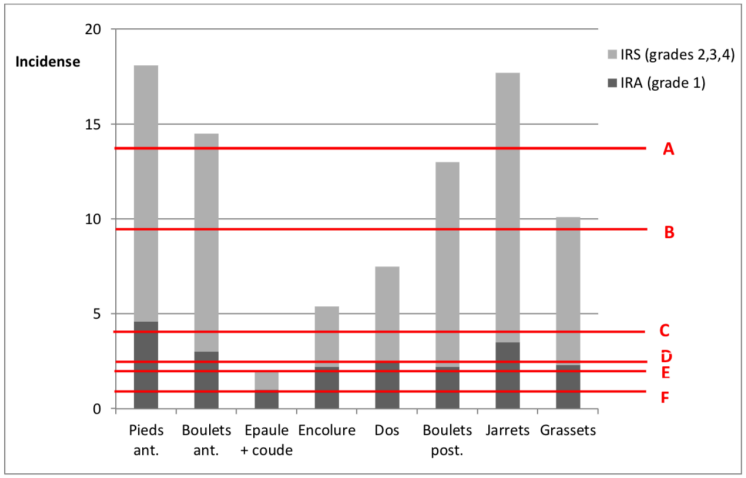

- Protocole B

+ rachis dorsal et lombaire

  - apophyses épineuses

+ Cervicales basses

  - C6-C7

Protocole D – « sport pro D »

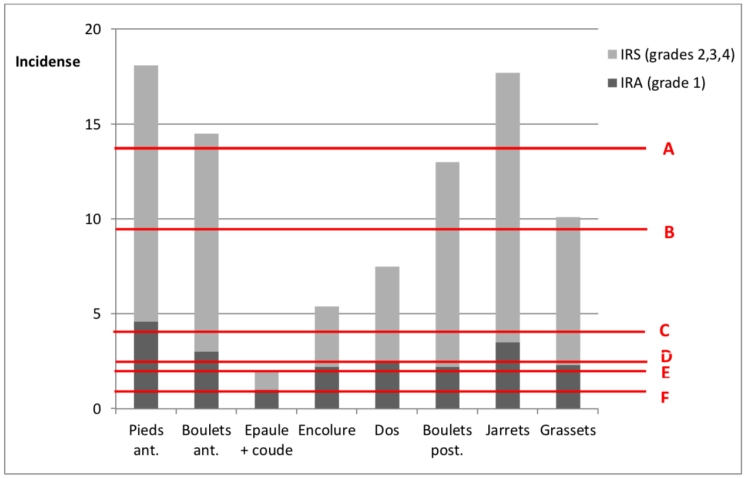

- Protocole C

+ rachis dorsal et lombaire

  - apophyses épineuses et ASIVE

+ Cervicales complet

  - C1-Th1

Protocole E – « sport pro +Echo »

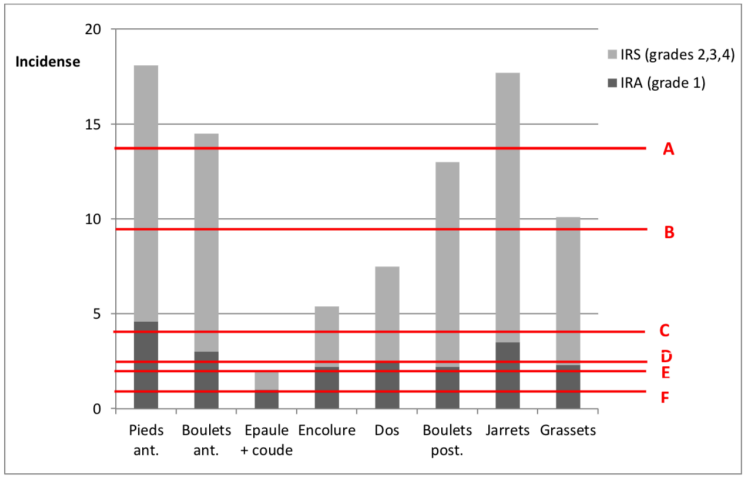

- Protocole C

+ rachis dorsal et lombaire

  - apophyses épineuses

+ Cervicales basses

  - C6-C7

+ Echographies

  - 2 pieds , 2 grassets, 4 suspenseurs

Protocole F – « sport pro FULL »

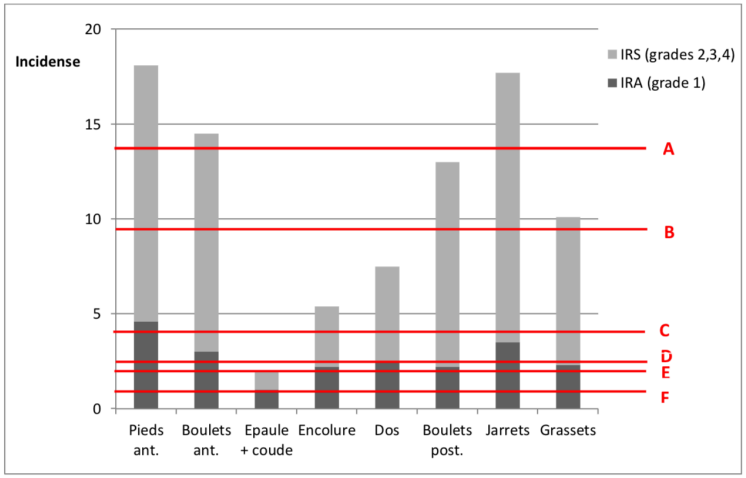

- Protocole D

+ Coudes et épaules

+ rachis dorsal et lombaire

  - apophyses épineuses et ASIVE

+ Cervicales complet

  - C1-Th1

+ Echographie

  - 2 pieds, 4 susp, 2 grassets, bassin,

Une interprétation des données croisées entre cliniques et imagerie

Manifestations cliniques de la lésion lors de l'examen : absente, discrète, présente?

Capacité de gestion pour cette lésion : facile et courante, possible, difficile?

Compatibilité avec l'usage: bonne , possible , difficile

Exemples de conclusion

- Bilan très satisfaisant pour envisager l'usage auquel le cheval est destiné. Pas de facteur de risque particulier identifié.
- Bilan satisfaisant pour envisager l'usage auquel le cheval est destiné. Présence de facteurs de risque légers
- Anomalies faiblement susceptibles de gêner l'exploitation du cheval au niveau envisagé. Risque modéré.
- Anomalies susceptibles de gêner l'exploitation du cheval au niveau envisagé. Risque important.
- Anomalies majeures hautement susceptibles de gêner l'exploitation du cheval au niveau envisagé.

Ne pas oublier les examens complémentaires médicaux

Endoscopie respiratoire haute

Examen rapide des VRS

Larynx , arythénoïdes, épiglotte

Tord nez?

si possible sans sédation.

Stimulation à la Lobeline ? (analeptique respiratoire)

Lavage broncho-alvéolaire

Saignements pulmonaires induits par l'effort (EIPH)

CHEVAUX DE COURSE

- Source de contre performance trotteur et galopeur

Egalement présent chez le chevaux de selle FEI

- risque de disqualification pour présence de sang

Palpation trans-rectale

- Présence des ovaires ?
- Exclure une gestation ?
- Exclure un pyomètre ?

- Ne permet pas de se prononcer sur la fertilité d’une future poulinière

Echographie transrectale

Aspect des ovaires et de l'uterus, infection utérine?

Pas de pronostic sur la fertilité

Exclusion d'une gestation

Examen du pélvis (locomoteur)

- articulations L4-L5-L6-S1
- Articulations sacro-iliaques
- Fracture de l'ilium ou de l'ischium …

Ophthalmoscopie

- Réflexes oculaires directe et indirect
- Paupières et Conjonctives (tumeur, carcinome épidermoïde PEC)
- Cornée, lisse et transparente.
- Iris, grain iriens , kystes, tumeurs
- Transparence des diverses structures de l'œil (cataracte, uvéite)
- Fond d'œil (décollement rétinien, uvéite…)
- Dilatation avec un mydriatique ? (Tropicamide)

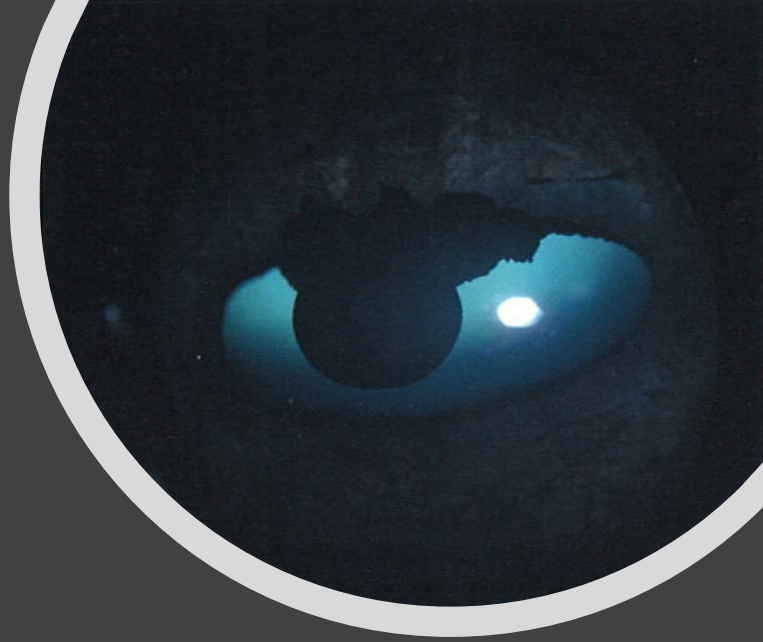



Dents

- Bouche ouverte, rincée, lumière, miroir
- Miroir ou endoscope
- Dent cassée, carries, dans manquante blessure de la langue, blessures des joues et des gencives, tumeurs.

Prise de sang

- Anémie ?
- Lymphocytose, lymphopénie ?
- Foie: Bilirubine, gamma-GT, GLDH, acides biliaires
- Muscles: CK, ASAT ?
- Reins: Créatinine ?
- Vieux cheval: ACTH ?
- Résidus médicamenteux

  (Doping test)

Sérologies

Reproduction ?

- Tester la métrite CEM *Taylorella equigenitalis*
- Les autres MST: AIE , Arterite virale
- Poulinière : écho gynéco et cytologie utérine / biopsie utérine
- Etalon: spermogramme

→Spécialiste en reproduction

Cardiologie ?

- ECG au repos:
  trouble du rythme? Fibrillation atriale?
- ECG à l'effort:
  le souffle cardiaque a-t-il un impacte fonctionnel?
- Echocardiographie: → cardiologue

Compte rendu de visite d'achat

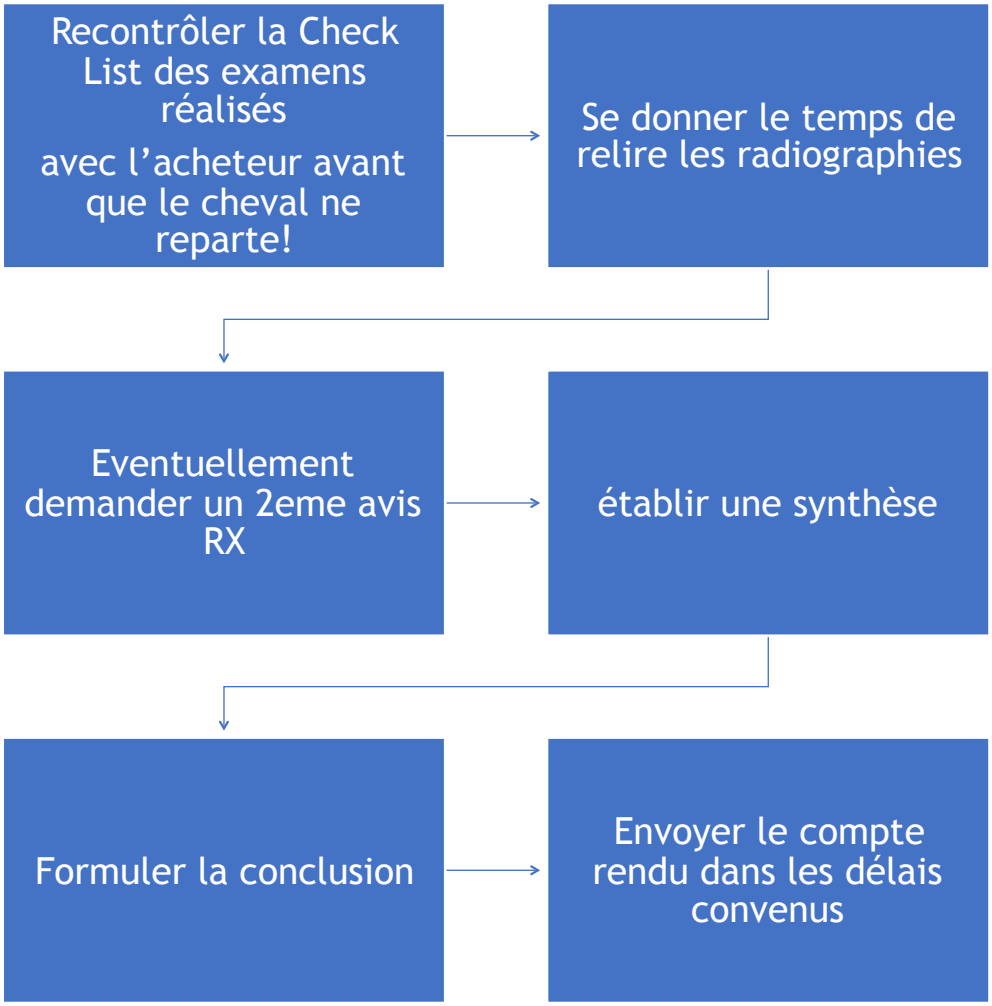

Bibliographie et remerciements

- *Examen de l'appareil locomoteur en visite d'achat*, JM Denoix, EPU CIRALE 2014
- *Equine ophtalmology atlas*, KC Barnett, Edition Saunders
- *La visite d'achat « peut-on se mettre d'accord? »* , Journée AVEF Roissy 2017, Paris
- *Suspensory Ligament ultrasound in the sport horse Pre-Purchase Exam*, Melissa Welker in AAEP 2018 San Francisco
- *Diagnostic imaging in the Pre-Purchase Examination*, Kurt Selberg, in AAEP 2018 San Francisco
- *Equine Pre-Purchase Examinations in the sport horse between Europe and USA*, Jan-Hein Swagemakers, in AAEP 2018 San Francisco

Remerciements: Richard Corde, clinique de Grosbois

Emmanuel Grange, clinique du Beaujolais

Emmanuelle van Erck-Westergren

Jean-Marie Denoix, ISELP et CIRALE

Team Clinique AREDA

TWYDIL et Stéphane Montavon